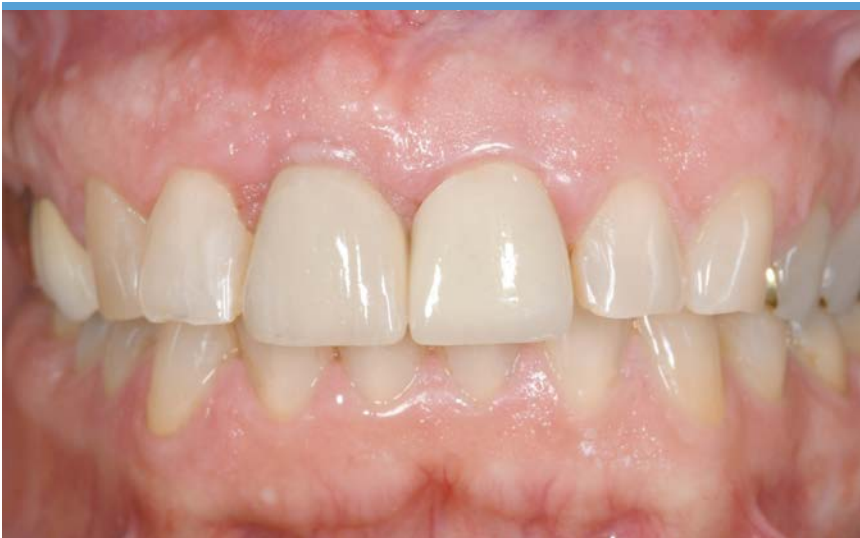
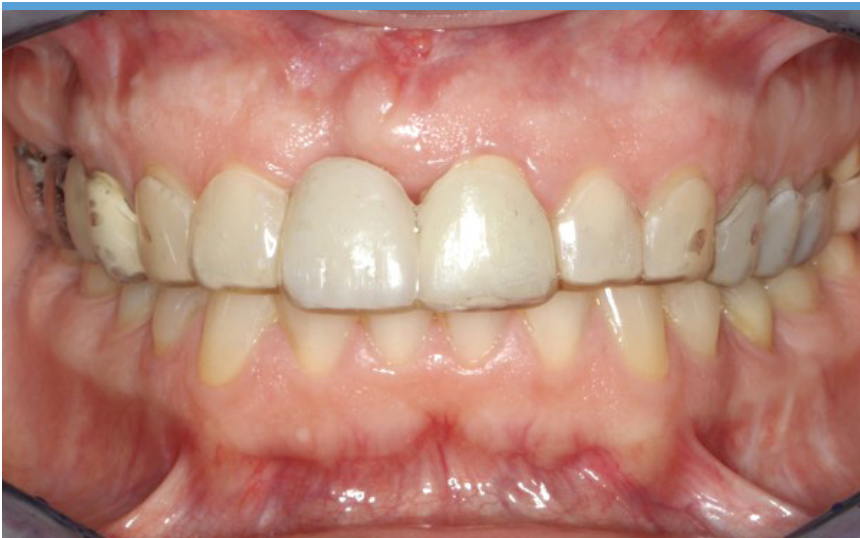
Einzelimplantat in der OK-Front im Team vor Ort realisiert – mit flexiblem Back-Up von DEDICAM



- » Dr. Jan Spieckermann, Chemnitz
- » ZTM Holm Preußler, Dresden
- » ZT Ulf Neveling, Bremen

Einzelimplantat in der OK-Front im Team vor Ort realisiert – mit flexiblem Back-Up von DEDICAM

» Bei Verlust eines Oberkieferfrontzahns zählt zunächst eine schnelle temporäre Versorgung. Aber auch der Weg zur definitiven Implantatkrone sollte zeitlich überschaubar sein. Der folgende Fallbericht demonstriert eine computergestützte Einzelimplantat-Versorgung in der Oberkieferfront, bei der für ausgewählte Arbeitsschritte der DEDICAM Implantat-Planungsservice genutzt wurde. Die exzellente Passung der virtuell geplanten temporären Krone zeigt, wie präzise digitale Workflows heute funktionieren können. Zugleich wird erkennbar, wie sich bevorzugte Partner vor Ort erfolgreich einbinden lassen.

Fallbeschreibung

Eine korrekte Implantatposition sichert die funktionelle und ästhetische Qualität der Prothetik. Für die Prognose ist es ebenso bedeutsam, dass eine optimale Positionierung die hygienische Gestaltung der darauf verankerten Versorgung erleichtert [1]. Das Risiko für periimplantäre Entzündungen sinkt. Um diese Ziele so sicher wie möglich zu erreichen, bieten digital gestützte Methoden zahlreiche neue Optionen [2, 3]. Dazu gehört eine vereinfachte Planung der Implantatposition: Für die Planung sind in den meisten Fällen nur noch ein DVT und ein Oberflächenscan der intraoralen Situation oder eines Modells erforderlich [4]. Sind verschraubte Restaurationen geplant, lässt sich mit hoher Wahrscheinlichkeit eine günstigere Positionierung des Schraubendurchtrittskanals erreichen als bei einer konventionellen Planung [1].

Ohne weitere klinische Arbeitsschritte können auf Basis digitaler Planungsdaten Bohrschablonen, Gingivaformer und indikationsbezogen eine temporäre Versorgung erstellt und zum Implantationstermin geliefert werden. Die Kommunikation im Team und damit der Workflow wird durch die Cloud-Lösung erleichtert. Je nach Systemanbieter bestehen jedoch Einschränkungen bei der Kombination von Hard- und Software-Produkten oder der Wahl zahn-technischer Partner. Die dadurch entstehenden technischen Probleme und Mehrkosten lassen sich durch Nutzung geeigneter Dienstleistungen vermeiden.

Patientenbeispiel: Anamnese und Ausgangsbefund

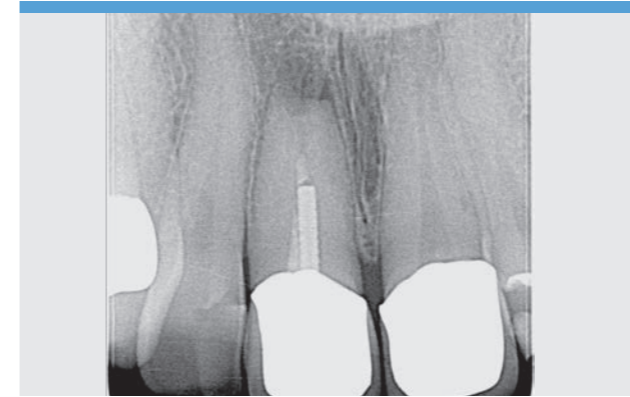
Eine 49-jährige Patientin wird zur Implantation in unsere oralchirurgische Praxis überwiesen. Sie ist Nichtraucherin und hat keine internistisch relevanten Erkrankungen. Sie befindet sich wegen eines orthopädischen Problems in physiotherapeutischer Behandlung.

Mit Ausnahme ihrer Weisheitszähne und der Zähne 15 und 16 ist die Patientin voll bezahnt, mit einer Reihe endodontischer und restaurativer Versorgung. Um die Kronen und Brücken ist das marginale Parodont entzündet, mit entsprechend leicht erhöhten Sondierungswerten. Ein parodontaler Knochenabbau wurde nicht diagnostiziert. Funktionell fallen Abrasionen im inzisalen und okklusalen Bereich auf.

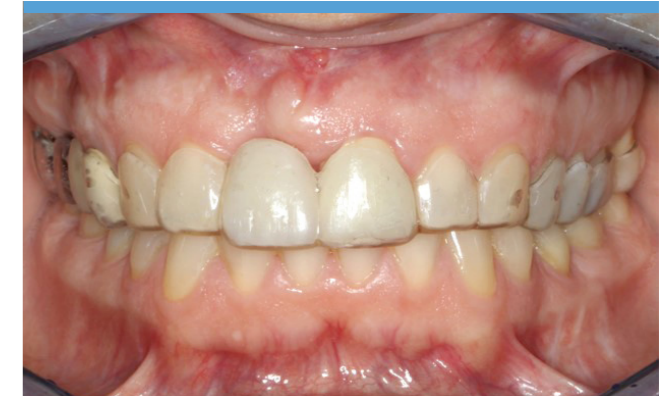Fünf Monate vor der Implantation erlitt die Patientin ein Frontzahntrauma. Der Hauszahnarzt musste den seit langem endodontisch behandelten Zahn 11 aufgrund einer apikalen Parodontitis mit bukkaler Abszedierung extrahieren. Zur temporären Versorgung der Zahnlücke trägt die Patientin eine Kunststoff-Schiene.

Differentialindikation und Behandlungswunsch

Zum Ersatz von Zahn 11 sind grundsätzlich eine Brücke von 12 auf 21 oder eine implantatgetragene Krone sinnvoll. Nach ausführlicher Besprechung von therapeutischen Alternativen, Risikofaktoren und Kosten entscheidet sich die



1. Zahn 11 wurde vor 30 Jahren infolge Karies endodontisch behandelt, später war eine Wurzelspitzenresektion erforderlich. Nach einem sturzbedingten Frontzahntrauma stellt sich die Patientin mit Schmerzen und einem bukkalen Abszess bei ihrem Hauszahnarzt vor, der Zahn muss extrahiert werden. Danach wird sie für die Versorgung mit einer implantatgetragene Krone in unsere Praxis überwiesen.

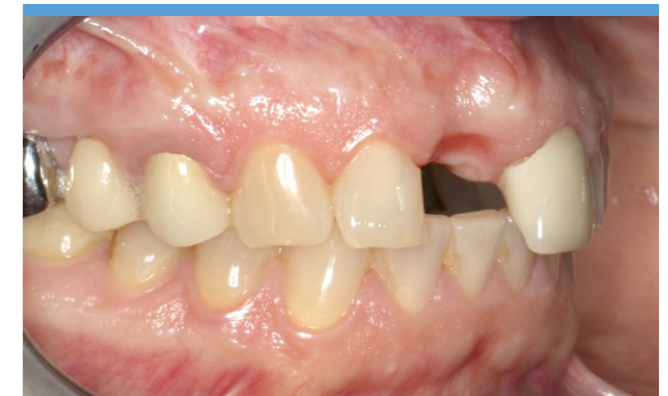

2. Vier Monate nach Extraktion soll implantiert werden. Die Patientin trägt eine Kunststoffschiene, in die eine temporäre Krone eingearbeitet ist. Im Vestibulum ist im Bereich der Mittellinie vernarbtes Gewebe infolge der Wurzelspitzenresektion zu erkennen, mit einem Narbenzug in Richtung distal-koronal.

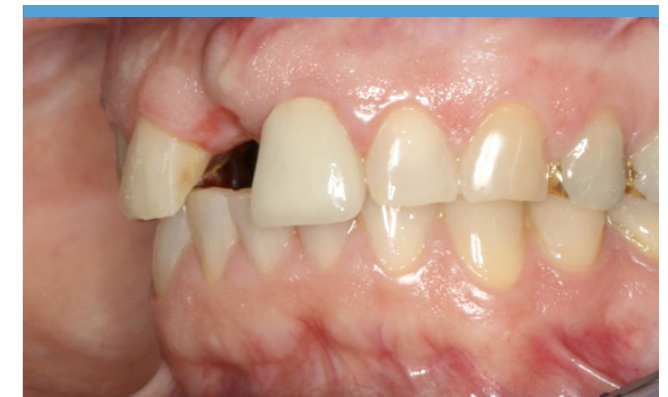Patientin für eine Implantation [5, 6]. Hauptgrund ist, dass sie trotz vorhandener Kompositfüllung eine Präparation ihres relativ grazilen Zahnes 12 vermeiden will.

DVT und klinische Untersuchung zeigen, dass im Rahmen der Implantation augmentiert werden muss. Um im ästhetisch kritischen Frontzahnbereich eine optimale Position sicherzustellen [7], soll die Implantation computergestützt geplant und vollständig schablonengeführt durchgeführt werden [8]. Die definitive Versorgung mit einer auf einer Titanklebebasis verklebten und silikatkeramisch verblendeten Zirkonoxidkrone ist wieder beim Hauszahnarzt vorgesehen, in Zusammenarbeit mit dessen bevorzugter Laborpartnerin.

Die Prinzipien der rotweißen Ästhetik, die gleichermaßen für zahn- und implantatgetragene Kronen gelten [9], sollen bereits bei der temporären Versorgung berücksichtigt werden. Die folgende Falldarstellung fokussiert auf den computergestützten Workflow, der von der Diagnose bis zur definitiven Versorgung sowohl digital als auch analog umgesetzt wird.




3. Klinischer Ausgangsbefund, Ansicht von rechts: Erkennbar ist eine Gingivitis im Bereich der Brücke im ersten Quadranten. Die Kompositfüllung in Zahn 12 ist unzureichend konturiert. Die Zähne 12 und 13 und die Unterkieferfrontzähne zeigen ausgeprägte funktionelle Abrasionen, mit vollständig fehlender Spitze des Oberkiefer-Eckzahns. Der Kronenrand der metallkeramischen Krone auf Zahn 11 ist zu kurz und folgt nicht dem natürlichen Verlauf der Schmelz-Zementgrenze (vgl. Abb. 16).




4. In der Ansicht von links wird der vertikale und bukkal-horizontale Gewebeverlust an Position 11 besonders deutlich. Die Inzisalkanten der Zähne 22 und 23 sind auf dieser Seite noch stärker abradiert als auf der Gegenseite. Die Krone 11 ist relativ opak und farblich nicht optimal.


Autoren



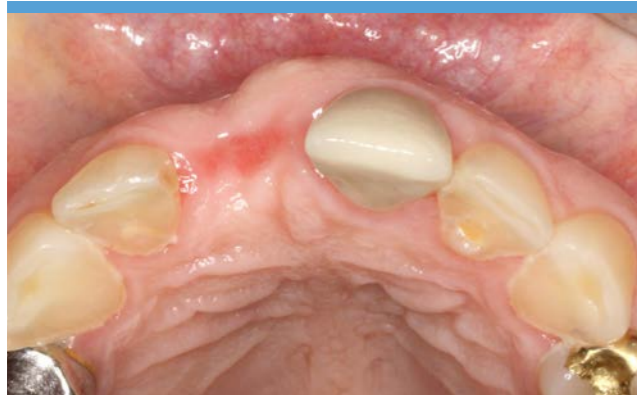Dr. Jan Spieckermann
»Oralchirurg



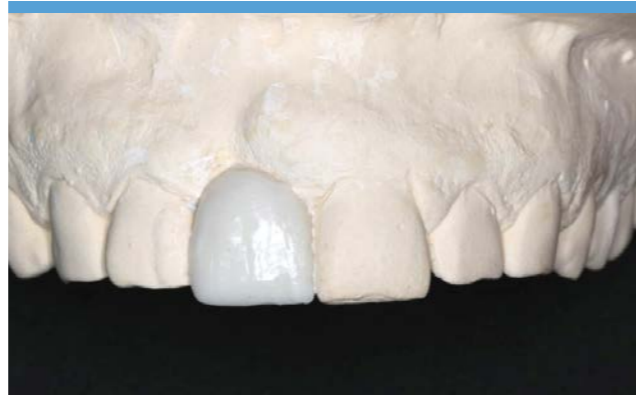Holm Preußler
»ZTM



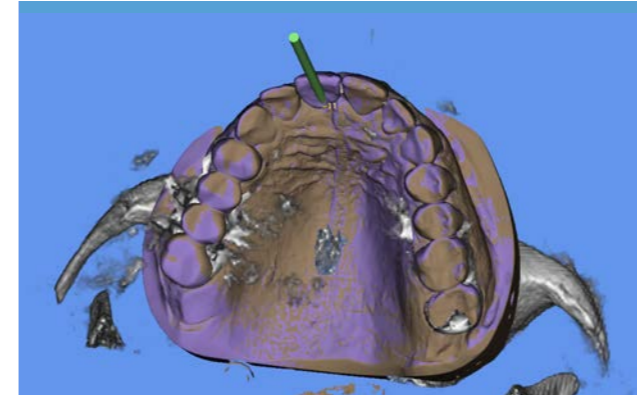
Ulf Neveling
»Bereichsleiter Guide



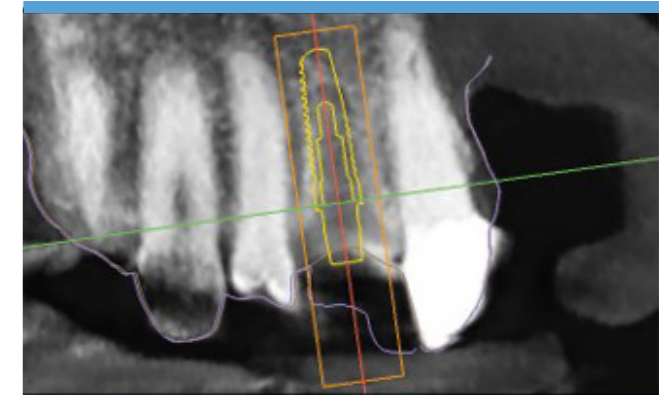
5. Die krestale Blickrichtung zeigt den horizontalen Verlust des Alveolarknochens. Dieser tritt regelmäßig infolge des Abbaus der zum Parodont gehörigen bukkalen Knochenlamelle auf [10]. Weiterhin sind die zervikal überkonturierte Krone 21 und palatinal eine Gingivitis erkennbar, die sich aufgrund der fast durchgehend getragenen Schiene entwickelt hat.



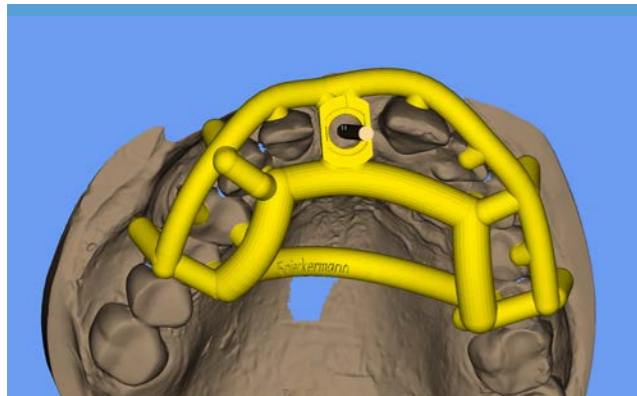
6. Auf Basis der analogen Situationsabformung erstellt ein Zahntechnikermeister im Partnerlabor des Oralchirurgen ein Wax-up. Dieses sowie zuvor das Modell werden eingescannt und die resultierenden STL-Datensätze per internetbasiertem Datendienst an die Praxis geschickt.




7a. Der Chirurg importiert die STL- und die DICOM-Daten aus dem in seiner Praxis erstellten DVT in die Planungssoftware (smop, Swissmeda) und überlagert Modell-Scan und DVT-Datensatz. Er legt die Implantatposition fest und kontrolliert diese in der lateralen, axialen sowie transversalen Ebene. Der Zugriff auf die Planungsdaten kann über die Cloud erfolgen.



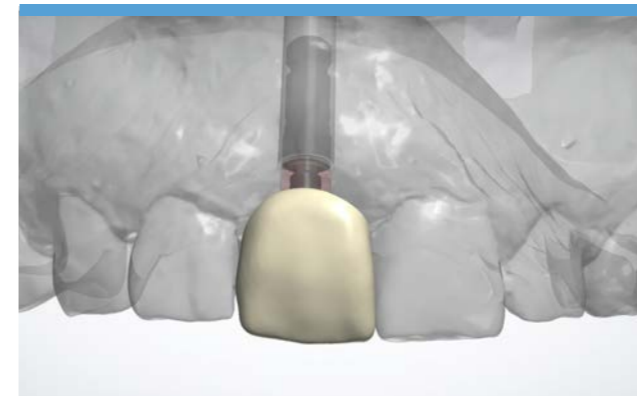
7b. Diesen Transfer nutzt auch der DEDICAM Implantat-Planungsservice in Bremen. Gut erkennbar ist in den radiologischen Darstellungen das durch Watterollen, abgespreizte Vestibulum (vgl. Abb. 21). Für eine gute Darstellung der Okklusalfächen wurde die Zahnreihe durch einen DVT-Aufbiss im Frontzahnbereich gesperrt. Die Patientin wurde instruiert, die Zunge vom Gaumen fernzuhalten.



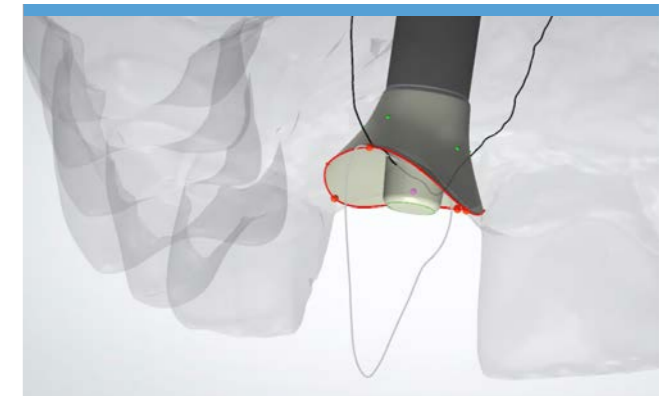
8. Aufgrund der eingescannten oralen Oberflächen und der berechneten Implantatposition lassen sich die Bohrschablone sowie weitere Bauteile planen und für die Herstellung vorbereiten. Dies kann nach Wunsch und technischer Ausstattung der Partner jeweils zentral oder in einem bevorzugten Labor erfolgen. Die Planung und der Druck der Bohrschablone erfolgt bei Digi-Implant in Bremen.



9. Die Bohrschablone (smop) wird mit einer, dem geplanten Implantatdurchmesser entsprechenden, Guide Hülse von CAMLOG angeliefert. Die typische Skelettierung der Bohrschablone erlaubt gute Übersicht während des Eingriffs. Hinzu kommt der relativ einfache Zugang für Kühlflüssigkeit, ein wichtiges Kriterium für die biologische Verträglichkeit dieser Methode [11]. Die sterilen Einmalbohrer des Guide Systems von CAMLOG sind innengekühlt.



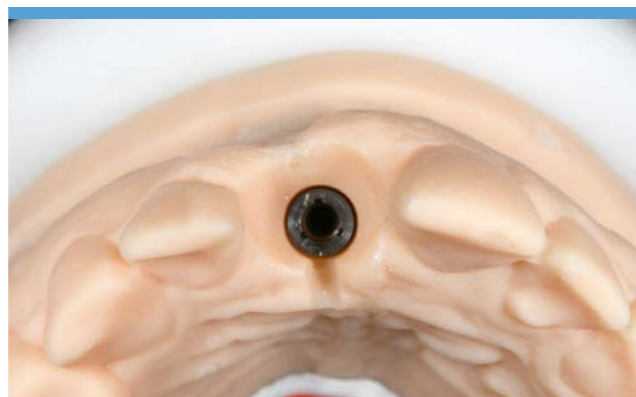10. Auf Basis des eingescannten Wax-ups und der im Modell kodierten Implantatposition designt der Zahntechniker den therapeutisch wirkenden Langzeit-Zahnersatz. Der Datentransfer aus smop in die CAD/CAM-Software (3Shape Dental System, 3Shape) ist aufgrund des offenen STL-Formats problemlos möglich. Geplant ist eine verschraubte Abutmentkrone aus PMMA (Yamahachi). Dargestellt sind das virtuelle Modellanalog und die anatomische Krone, noch ohne das Emergenzprofil.



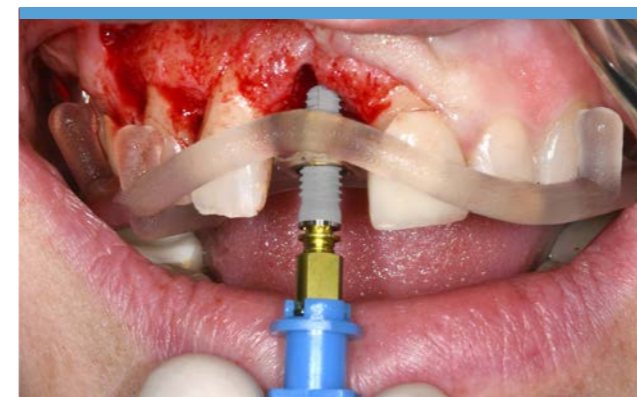11. Festlegung des zervikalen Verlaufs und Design des Durchtrittsprofils, ausgehend von der Schulter des Implantat-Analogs: Die rote Linie entspricht dem Verlauf des Gingivalrands, die subgingivale Kontur wird mithilfe der grünen Punkte justieren.



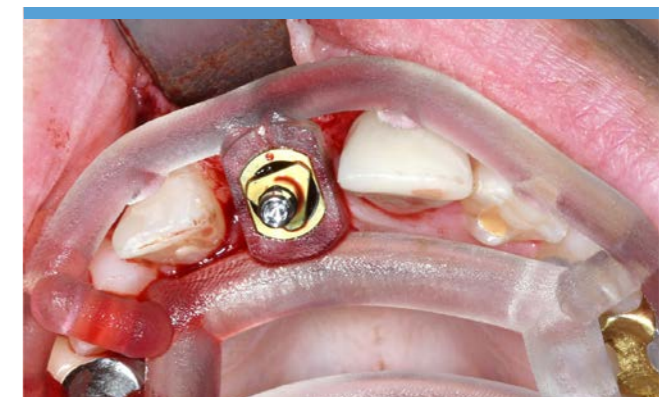12. Der finalisierte Entwurf der temporären Krone: Auffällig ist eine relativ stark untersichgehende Kontur bukkal-apikal des Gingivalrands („kritischer Bereich“). Damit soll das Weichgewebe während der initialen Heilungsphase ausreichend Raum erhalten und sich so dick wie möglich ausbilden (vgl. Abb. 26) [12, 13].



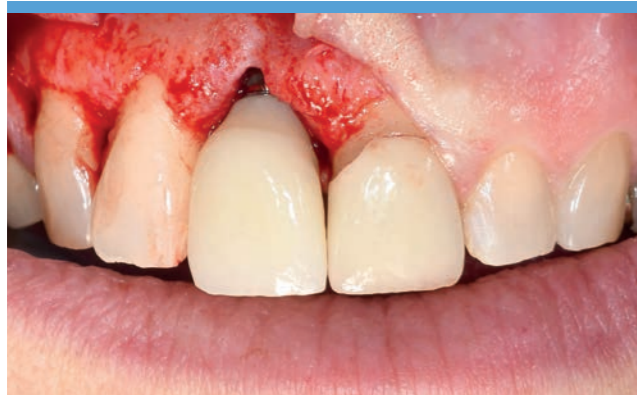13. Das ebenfalls gedruckte Modell (Asiga pro Dentona) liefert dagegen das Partnerlabor (Datenexport aus der Cloud). Als Vorbereitung für die Herstellung der temporären Krone wird ein spezielles Implantat-Analog für gedruckte Modelle eingesetzt und das Emergenzprofil wurde aus der digitalen Planung übernommen.



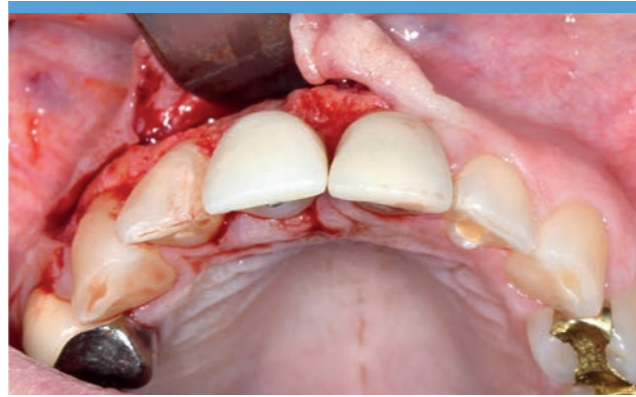14. Nach geführter Aufbereitung des Implantatlagers wird ein CAMLOG Screw-Line Promote plus Implantat (3.8 mm/13 mm) ebenfalls geführt eingebracht. Der Mukoperiostlappen wurde nach einer vertikalen Inzision distal von Zahn 14 präpariert. Auffällig ist die sehr gute Übersicht über den Operationsbereich, die aus der konsequenten Skelettierung der Bohrschablone resultiert.



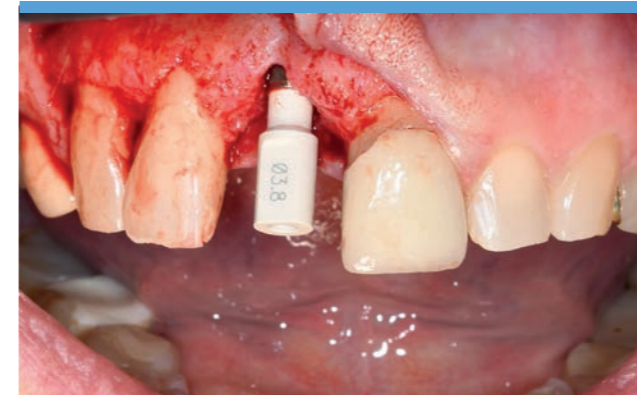15. Nach Kontakt der Unterseite des Einbringinstruments mit der Bohrhülse befindet sich das Implantat in seiner Endposition. Die Markierungen am Einbringinstrument und der Führungshülse müssen dabei übereinstimmen (vgl. Arbeitsanleitung Guide-System). Gezeigt wird die Situation nach dem Abnehmen des Instruments und vor dem Lösen des Einbringpfostens.



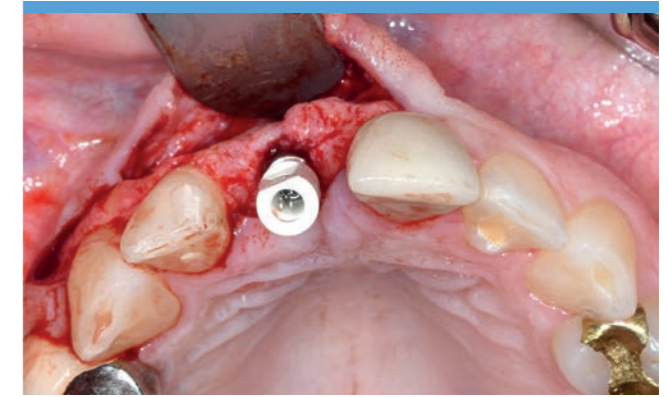
16. Obwohl die Einheilung geschlossen erfolgen soll, wird die langzeitprovisorische Krone bereits intraoperativ einprobiert. Ohne Einschleifmaßnahmen zeigt sich eine sehr gute Passung. Wegen der zervikalen Überkonturierung soll das Emergenzprofil noch im Labor korrigiert werden.



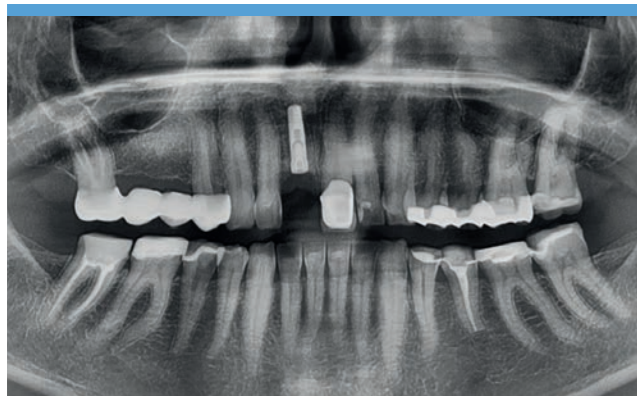
17. Auch von inzisal sind die korrekte Kronenform, approximale Kontaktgestaltung und Ausrichtung im Zahnbogen zu erkennen. Die präzise Planung der Implantatposition ermöglichte die Anfertigung einer klinisch passenden langzeitprovisorischen Krone.



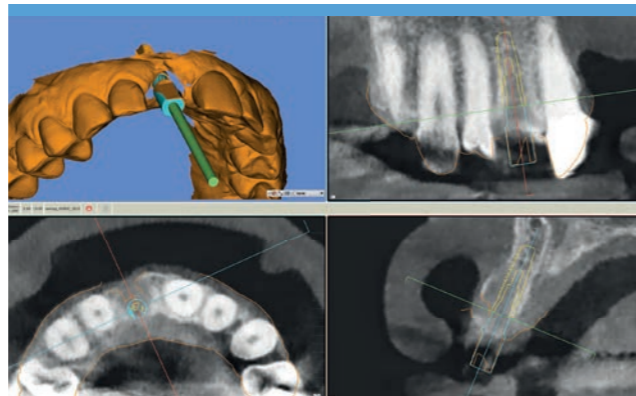
18. Nach Abnehmen der Bohrschablone wird ein CAMLOG Scan-Körper eingeschraubt. Sehr gut erkennbar ist das leicht distobukkal orientierte Knochendefizit (vgl. Lage der Wurzeln der Nachbarzähne in Abb. 1). Mit einem intraoralen Scanner (3Shape TRIOS, 3Shape) wird die Implantatposition digital bestimmt.



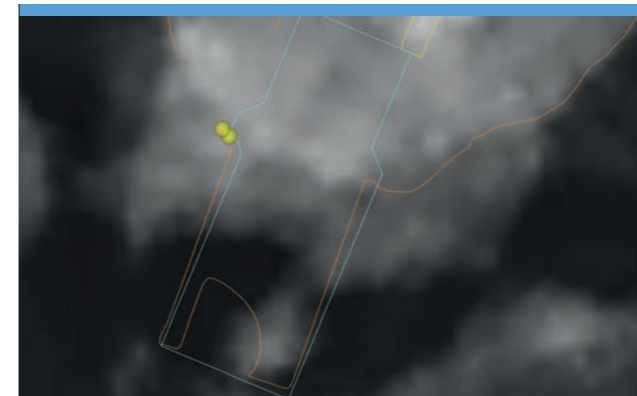
19. Die vollguidete Insertion trug dazu bei, eine geeignete dreidimensionale Implantatposition zu erreichen [8]. Die bukkale Implantatshulter liegt in Bezug auf den Zahnbogen zirka 2 mm palatinal, der Abstand zu den benachbarten Zähnen beträgt ebenfalls zirka 2 mm [14]. Das Knochendefizit wurde mit Knochenpartikeln gefüllt und der Knochendefekt aufgebaut. Als Resorptionsschutz wurde der Bereich mit bovinem Knochenersatzmaterial überschichtet und mit einer Membran abgedeckt [15].



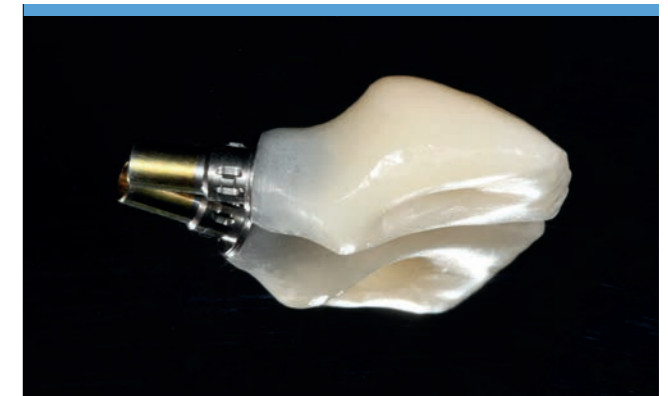20. Die Panoramaschicht-Aufnahme zeigt die korrekte parallele Ausrichtung der Implantatachse zu den benachbarten Zähnen. Die vertikale Position des maschinellen Schulterbereichs befindet sich mittig-bukkal und etwas apikal des Knochenlevels (vgl. Abb. 18) [16]. Diese relativ weit apikale Position begünstigt eine optimale Gestaltung des Emergenzprofils von der Implantatshulter in Richtung zervikalem Weichgewebsrand.



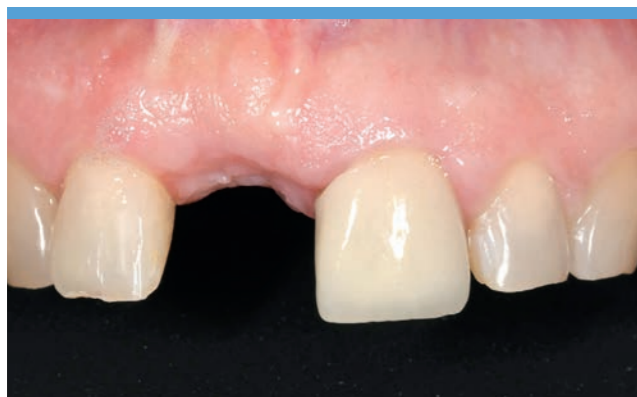21. Um die Präzision der virtuellen Positionsbestimmung zu prüfen, werden die beiden verfügbaren Datensätze überlagert. Die orangen Flächen und Linien entsprechen dem intraoperativen Scan, die hellblaue Linie dem Umriss des virtuellen Scan-Abutments aus der Bibliothek. Der grüne Stab symbolisiert die virtuelle Implantatachse auf Basis der intraoralen Positionsbestimmung. Die sich kreuzenden Linien in den radiologischen Darstellungen dienen der Projektion der ausgewählten Schnittebenen.



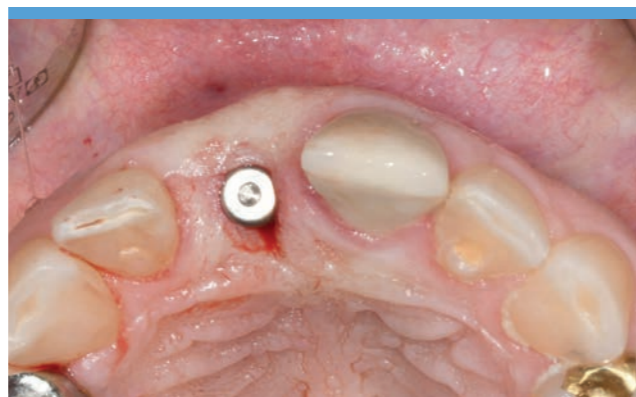
22. Die Überlagerung zeigt für den virtuellen und realen Scan-Körper eine sehr gute Übereinstimmung. Die Abweichung beträgt nur 0,1-0,2 mm (grüne Kreise bukkal-zervikal). Die orangen Linien entsprechen dem intraoral gescannten Abutment (vgl. Abb. 21).



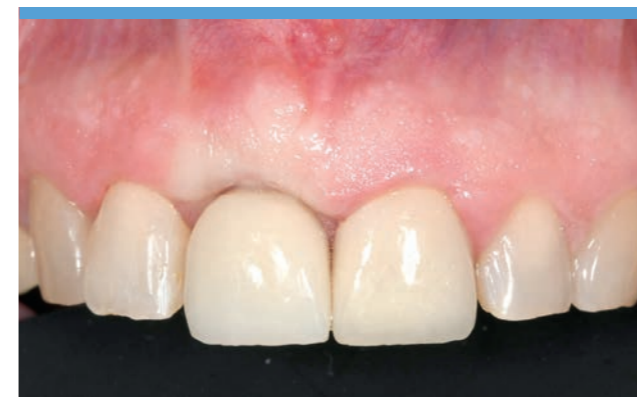23. Die auf einer CAMLOG® Titanbasis CAD/CAM verklebte PMMA-Abutmentkrone wurde im Bereich des Emergenzprofils gegenüber der zunächst gelieferten Version (Abb. 15 und 16) noch angepasst und zunächst konkav gestaltet (Holm Preußler, vgl. Abb. 11-13).



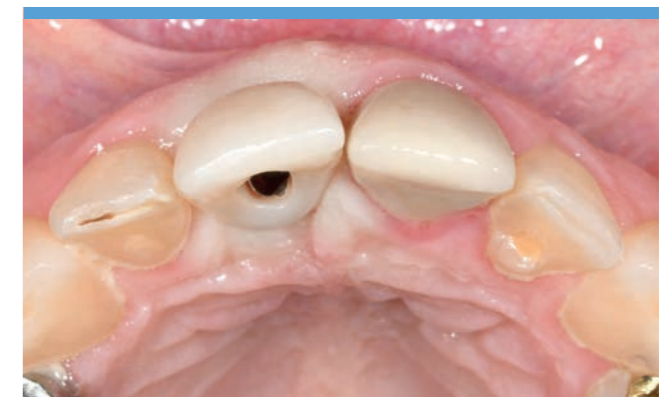24. Nach vier Monaten Einheilzeit ist das Implantat bereit für die Freilegung. Bukkal ist ausreichend befestigte Mukosa vorhanden. Bei Zahn 12 ist aus dieser Perspektive sehr gut die inzisale Abplattung erkennbar, die durch das Trauma bedingt ist.



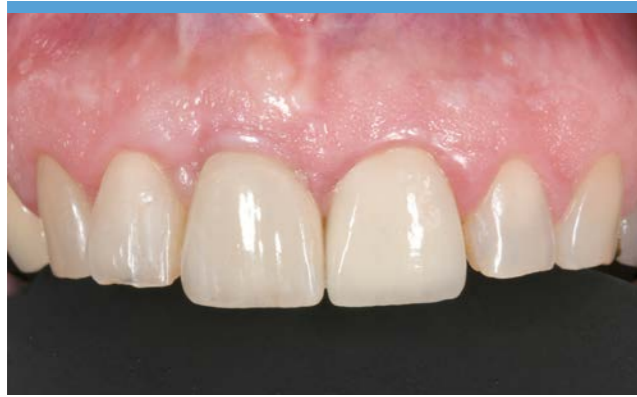25. Die krestale Ansicht zeigt auch horizontal gute Dimensionen im Implantatbereich. Im Rahmen der Freilegung wurde zur Weichgewebsverdickung ein Roll-Lappen präpariert. Dazu wurde zunächst die Epithelschicht über dem Implantat entfernt, nach palatinaler Präparation der deepithelisierte und gestielte Lappen in Richtung vestibulär geschwenkt und in einen bukkal präparierten Tunnel geschoben.



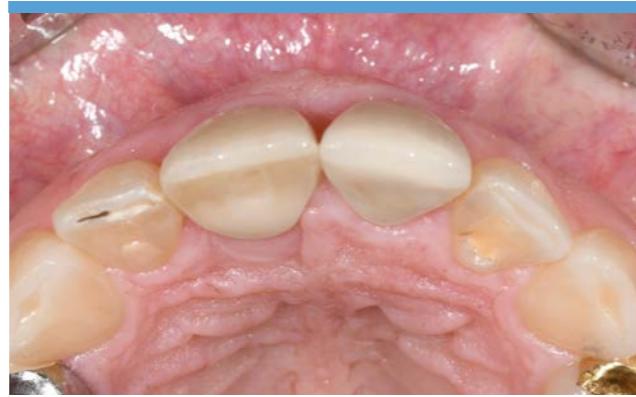26. Unmittelbar nach Verschrauben der temporären Abutmentkrone zeigt sich die typische Anämie des umgebenden Weichgewebes. Am bukkal-zervikalen Kronenrand verbleibt Raum für das Einwachsen von Weichgewebe (vgl. Abb. 11).



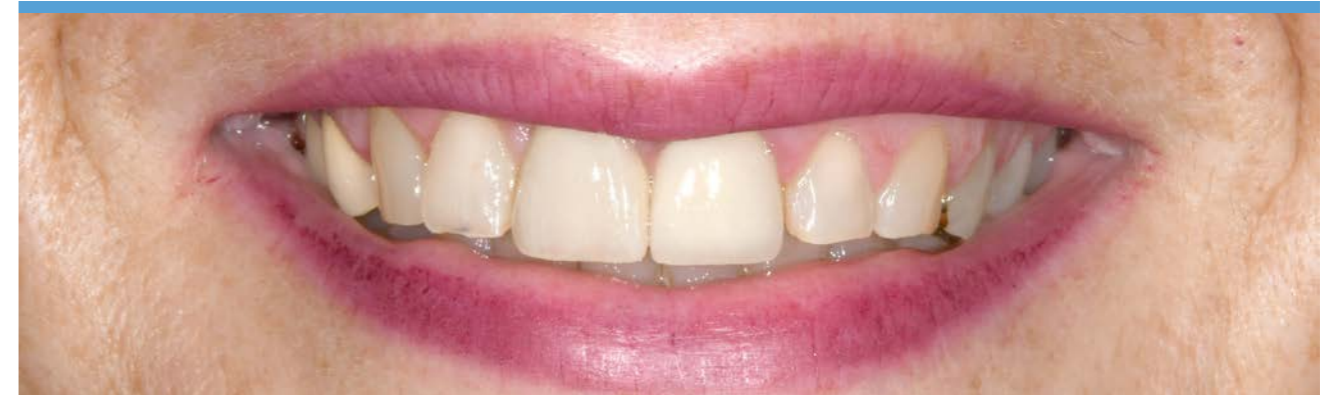27. Von inzisal ist vor Verschluss des Schraubkanals ebenfalls eine deutliche Anämie zu erkennen. Um eine funktionelle Überlastung zu vermeiden, wird die Schneidekante während der temporären Phase noch etwas gekürzt (vgl. Abb. 16). Für einen kontinuierlichen Übergang von der Implantatshulter in Richtung koronal modifiziert der Zahntechniker das Emergenzprofil vier Wochen später durch Antragen von Komposit.



28. Das Endergebnis sieben Monate nach Eingliederung ist ästhetisch sehr gut gelungen (Zahntechnik: Anja Seifert, C1 Dentaltechnik, Chemnitz). Nach der Gewebereifung wird sich der noch leicht verdickte bukkale Gingivalsaum normalisieren. Ein hochtransluzenter Zirkonoxidaufbau (ceramill® Zolid ht Preshades, Amann Girschbach) wurde im CAD-back-Verfahren mit Silikatkeramik (Vita VM®9, Vita) verblendet und auf einer CAMLOG® Titanbasis CAD/CAM verklebt.



29. In der inzisalen Ansicht wird die gute Integration der Implantatkrone in den Zahnbogen deutlich. Palatinal und auch bukkal fällt eine leichte farbliche Veränderung der Mukosa auf. Diese beruht auf der veränderten Weichgewebsschichtung infolge des operativen Eingriffs [17]. Die bukko-orale Kronendimension ist konstruktionsbedingt etwas größer als beim benachbarten Zahn 21, ohne ästhetische oder funktionelle Bedeutung.



30. Entspanntes Lächeln: Obwohl aufgrund der Brücke im ersten Quadranten keine farbliche Harmonie gegeben ist, freut sich die Patientin über ihren funktionell und ästhetisch erfolgreichen Zahn-Ersatz an Position 11. Die Transluzenz der Implantatkrone ist günstiger als diejenige der zahngetragenen Metallkeramikkrone an Zahn 21.

Diskussion

In der computergestützten Implantologie ist eine Verknüpfung digitaler und analoger Arbeitsschritte sinnvoll. Eine entsprechende Versorgung wird durch das Matchen von Oberflächen- und radiologischen Daten erheblich vereinfacht [1]. Die mit der Methode mögliche gute Präzision kann aber nur durch entsprechende Sorgfalt bei der Datengewinnung, beim Abgleichen (Matchen) beider Datensätze in der Software und bei der klinischen und zahntechnischen Umsetzung sichergestellt werden [18].

So ist für das Scannen der Modelloberfläche ein ausreichend ausgelegter Laborscanner und dessen geeignete Bedienung notwendig. Wird intraoral gescannt, ist ebenso entsprechendes Wissen, Übung und eine geeignete technische Ausstattung erforderlich. In Bezug auf den radiologischen Datensatz erlauben es die in Abb. 7 erläuterten Maßnahmen, weichgewebige Oberflächen im Planungsprogramm sicher zu identifizieren und den Modelloberflächen zuzuordnen. Um die Strahlendosis gering zu halten und Bewegungsartefakte zu vermeiden, ist zudem ein schnelles DVT-Scan-Protokoll sinnvoll [1].

Mit der im Fallbericht verwendeten Hard- und Software-Kombination, dem gewählten Workflow und der Erfahrung der beteiligten Partner konnten die qualitätsbezogenen Vorgaben erfüllt werden. Dies zeigte sich durch die sehr gute Übereinstimmung zwischen der virtuell ermittelten und der realen Implantatposition nach Insertion. Ablesbar war diese an der guten

Passung der virtuell konstruierten temporären Krone, die nach Implantatfreilegung als Langzeit-Provisorium genutzt wurde.

Aus klinischem Interesse machte ein Zahntechniker beim DEDICAM Implantat-Planungsservice in Absprache mit dem Oralchirurgen einen zusätzlichen Test: Er überlagerte den virtuellen Scan-Körper mit dem Datensatz aus der intraoperativen Positionsbestimmung, die nach der Implantatfreilegung durchgeführt wurde (Abb. 21 und 22): Beide Implantatpositionen stimmten mit einer extrem geringen Abweichung von nur 0,1-0,2 mm überein.

Freie Wahl beim Workflow

Neben den diagnostischen und therapeutischen Einzelschritten muss auch deren Abfolge im Team funktionieren und einem definierten Qualitätsanspruch genügen. Im Patientenbeispiel wählte der Operateur mit dem DEDICAM Implantatplanungs-Service einen externen („zentralen“) und mit seinem bevorzugten Dentallabor einen lokalen Partner. Alle drei standen über das Internet (cloudbasierte Software), das Telefon oder persönlich vor Ort in engem Kontakt.

Die Implantatposition plante der implantierende Oralchirurg in der Smop Planungssoftware. Dieser Schritt kann auf Wunsch auch von einem externen Planungspartner übernommen werden, immer mit Freigabe durch den verantwortlichen Operateur. Im Patientenbeispiel wurde die vom Chirurgen festgelegte Implantatposition zur Sicherheit von einem erfahrenen Zahntechniker

beim DEDICAM Implantat-Planungsservice auf Plausibilität geprüft (Vier-Augen-Prinzip).

Der zentrale Partner plante und produzierte dann im Dialog mit dem Chirurgen die Bohrschablone, der lokale Laborpartner erstellte parallel auf Basis des in der Cloud verfügbaren freigegebenen Datensatzes die temporäre Krone. Alternativ wäre die Lieferung des Provisoriums, eines Gingivaformers und im weiteren Verlauf auch eines Halbzeugs des definitiven Zahnersatzes ebenfalls durch DEDICAM möglich gewesen. Wie eine aktuelle Untersuchung in Bezug auf die Fügepräzision von Hybridabutments zeigt, lassen sich die gewünschten Bauteile extern (DEDICAM) oder lokal (qualifiziertes Partnerlabor) in vergleichbarer Qualität herstellen [19]. Die vom Behandlungsteam genutzte Entscheidungsfreiheit ermöglichte auch im Patientenbeispiel ein qualitativ sehr gutes Ergebnis, ohne dass eingespielte Abläufe aufgegeben werden mussten.

Chirurgie und Prothetik

Bei der vorgestellten Patientin kombinierte der Chirurg zudem seine etablierten „analogen“ Grundsätze konsequent mit den digitalen. Um die hohen ästhetischen Ansprüche im Frontzahnbereich zu erfüllen, plante er eine geschlossene Implantat-Einheilung in Verbindung mit gesteuerter Knochenregeneration. Grundsätzlich kann auch eine transgingivale Einheilung mit Augmentation erfolgreich sein [20]. Wegen des deutlich ausgeprägten Knochendefizits und für maximale Sicherheit fiel die Entscheidung aber für die zweizeitige Methode.

Die Aufbereitung des Implantatlagers und die Implantation erfolgten jeweils schablonengeführt, mit dem Ziel einer größtmöglichen Übereinstimmung der realen Position mit der virtuell basierten Planung [21]. Die Position der Implantatschulter war schon in der Planungsphase nach den aktuellen Empfehlungen für den gewählten Implantat-Typ festgelegt worden – mit dem Ziel eine korrekte Papillenentwicklung und entsprechende rotweiß Ästhetik zu erreichen [22].

Intraoperativ wurde die reale Implantatposition mit einem intraoralen Scan registriert. Da diese mit der virtuellen sehr gut übereinstimmte, musste die vorab gefertigte temporäre PMMA-Krone nur noch minimal im Bereich des Emergenzprofils angepasst werden. Nach Abschluss der temporären Phase wurde schließlich beim Hauszahnarzt der Patientin eine mit Silikatkeramik für Zirkonoxidgerüste in Handarbeit verblendete vollkeramische Krone auf einer CAMLOG® Titanbasis CAD/CAM eingegliedert.

Fazit

Behandlungsverläufe unter Nutzung digitaler Systeme können die technische sowie biologische Qualität und damit die Prognose von Implantatversorgungen verbessern. Das Patientenbeispiel zeigt, dass sich neue Dienstleistungen wie der DEDICAM Implantat-Planungsservice sehr flexibel in bewährte Workflows integrieren lassen. Auf Wunsch und je nach Bedarf werden Nutzer aus Praxis und Labor kompetent durch den gesamten Arbeitsprozess geführt. Das implantologische Team hat dabei jederzeit maxi-

male Entscheidungsfreiheit – von der Datenakquise über die Planung von Implantatposition, Bohrschablone und transgingivalen Bauteilen bis zu deren Herstellung einschließlich der definitiven Restauration.

Die konsequente Planung hat den datenbasierten Erkenntnisgewinn zur Folge. In Kombination mit prozessoptimierenden Handlungsaspekten in der Anwendung digitaler Technologien in Form von Hard- und Software wird die Digitalisierung nicht zum Selbstzweck sondern sinnvoll eingesetzt. Neben der Vorhersagbarkeit und Reproduzierbarkeit des Ergebnisses bietet der digitale Workflow in der routinierten Anwendung den charmanten Vorteil die Anzahl der Therapieschritte zu verkleinern und die jeweilige Sitzungszeit zu verkürzen. So bietet der digitale Workflow optimierte biologische Aspekte, eine gesteigerte Ergebnisqualität und wirtschaftlich-unternehmerische Gestaltungsräume. Der verringerte Zeitbedarf für Patient und Therapeutenteam über den gesamten Versorgungsprozess geht einher mit neu zu definierenden Kosten/Nutzen Kalkulation.

Literatur

[1] Happe A, Fehmer V, Herklotz I, Nickenig HJ, Sailer I. Possibilities and limitations of computer-assisted implant planning and guided surgery in the anterior region. *Int J Comput Dent* 2018;21:147-162.

[2] Joda T, Zarone F, Ferrari M. The complete digital workflow in fixed prosthodontics: a systematic review. *BMC Oral Health* 2017;17:124.

[3] Kapos T, Evans C. CAD/CAM technology for implant abutments, crowns, and superstructures. *Int J Oral Maxillofac Implants* 2014;29 Suppl:117-136.

[4] Kernen F, Benic GI, Payer M, Schar A, Muller-Gerbl M, Filippi A, et al. Accuracy of Three-Dimensional Printed Templates for Guided Implant Placement Based on Matching a Surface Scan with CBCT. *Clinical implant dentistry and related research* 2016;18:762-768.

[5] Vogel R, Smith-Palmer J, Valentine W. Evaluating the health economic implications and cost-effectiveness of dental implants: a literature review. *Int J Oral Maxillofac Implants* 2013;28:343-356.

[6] Happe A, Körner G. Implantologische Frontzahnversorgungen unter ästhetischen Gesichtspunkten – Erfolgs- und Risikofaktoren. *Quintessenz* 2011;62:667-679.

[7] Grunder U, Gracis S, Capelli M. Influence of the 3-D bone-to-implant relationship on esthetics. *The International journal of periodontics & restorative dentistry* 2005;25:113-119.

[8] Younes F, Cosyn J, De Bruyckere T, Cleymaet R, Bouckaert E, Eghbali A. A randomized controlled study on the accuracy of free-handed, pilot-drill guided and fully guided implant surgery in partially edentulous patients. *J Clin Periodontol* 2018;45:721-732.

[9] Belsler UC, Grutter L, Vailati F, Bornstein MM, Weber HP, Buser D. Outcome evaluation of early placed maxillary anterior single-tooth implants using objective esthetic criteria: a cross-sectional, retrospective study in 45 patients with a 2- to 4-year follow-up using pink and white esthetic scores. *J Periodontol* 2009;80:140-151.

[10] Araujo MG, Lindhe J. Dimensional ridge alterations following tooth extraction. An experimental study in the dog. *J Clin Periodontol* 2005;32:212-218.

[11] Frösch L, Mukaddam K, Filippi A, Zitzmann NU, Kühl S. Comparison of heat generation between guided and conventional implant surgery for single and sequential drilling protocols - an in vitro study. *Clinical Oral Implants Research*;0.

[12] Su H, Gonzalez-Martin O, Weisgold A, Lee E. Considerations of implant abutment and crown contour: critical contour and subcritical contour. *The International journal of periodontics & restorative dentistry* 2010;30:335-343.

[13] Zuhr O, Fickl S, Wachtel H, Bolz W, Hurzeler M. Die Erhaltung des Emergenzprofils als Schlüsselfaktor für ästhetische implantatgetragene Restaurationen. *Implantologie* 2002;10:85-100.

[14] Cacaci C, Hänssler F. Positionснаht – eine neue Methode zur intraoralen Markierung der idealen Implantatposition. *Z Zahnärztl Implantol* 2011;26:158-161.

[15] Jensen SS, Bosshardt DD, Gruber R, Buser D. Long-term stability of contour augmentation in the esthetic zone: histologic and histomorphometric evaluation of 12 human biopsies 14 to 80 months after augmentation. *J Periodontol* 2014;85:1549-1556.

[16] Schwarz F, Hegewald A, Becker J. Impact of implant-abutment connection and positioning of the machined collar/microgap on crestal bone level changes: a systematic review. *Clin Oral Implants Res* 2014;25:417-425.

[17] Kleinheinz J. Vaskuläre Grundlagen der roten Ästhetik. *Quintessenz* 2005;56:105-110.

[18] Flügge T, Derksen W, te Poel J, Hassan B, Nelson K, Wismeijer D. Registration of cone beam computed tomography data and intraoral surface scans – A prerequisite for guided implant surgery with CAD/CAM drilling guides. *Clinical Oral Implants Research* 2017;28:1113-1118.

[19] Gehrke P, Sing T, Fischer C, Spintzyk S, Geis-Gerstorfer J. Marginal and Internal Adaptation of Hybrid Abutment Assemblies After Central and Local Manufacturing, Respectively. *Int J Oral Maxillofac Implants* 2018;33:808-814.

[20] Cordaro L, Torsello F, Chen S, Ganeles J, Bragger U, Hammerle C. Implant-supported single tooth restoration in the aesthetic zone: transmucosal and submerged healing provide similar outcome when simultaneous bone augmentation is needed. *Clin Oral Implants Res* 2012.

[21] Bover-Ramos F, Vina-Almunia J, Cervera-Ballestero J, Penarrocha-Diogo M, Garcia-Mira B. Accuracy of Implant Placement with Computer-Guided Surgery: A Systematic Review and Meta-Analysis Comparing Cadaver, Clinical, and In Vitro Studies. *Int J Oral Maxillofac Implants* 2017.

[22] Tarnow DP, Magner AW, Fletcher P. The effect of the distance from the contact point to the crest of bone on the presence or absence of the interproximal dental papilla. *J Periodontol* 1992;63:995-996.

Dr. med. dent. Jan Spieckermann

PRAXIS FÜR ORALCHIRURGIE & IMPLANTOLOGIE

DR. JAN SPIECKERMANN

Reichsstraße 34

09112 Chemnitz

Tel.: +49 371 40 472 472

Fax +49 371 40 472 473

info@dr-spieckermann.de

www.dr-spieckermann.de

- Fachzahnarzt für Oralchirurgie
- Tätigkeit im öffentlichen Gesundheitssystem (Schweden)
- Praxis für Mund-, Kiefer- und Gesichtschirurgie, Dr. Glase, Dr. Berger in Chemnitz
- 2010 Niederlassung in Gemeinschaftspraxis
- 2017 Niederlassung in eigener Praxis
- Nationale und internationale Referententätigkeit im Bereich der Implantologie
- Tätigkeitsschwerpunkt Implantologie
- Qualifiziert fortgebildeter Spezialist für Prothetik der DGZPW

ZTM Holm Preußler

Dentallabor Lexmann GmbH

Bremer Str. 57

01067 Dresden

Tel.: +49 351 320 22 555

Fax +49 351 320 22 999

h.preussler@dentallabor-lexmann.de

www.dentallabor-lexmann.de

- Laborleiter bei der Dentallabor Lexmann GmbH in Dresden
- Publikationen im Internationalen Zahntechnik Magazin, Zahnärzteblatt Sachsen, ZMK
- Diverse Fachvorträge zum Thema Implantatprothetik und 3D-Planung
- Referent zum Thema Zahntechnik im Curriculum Orale Implantologie der LZÄK Sachsen und bei der Intensivfortbildung Implantologische Assistenz des MVZI in der LZÄK Sachsen

ZT Ulf Neveling

CAMLOG Vertriebs GmbH

Maybachstraße 5

71299 Wimsheim

Tel.: +49 7044 9445 800

www.camlog.de

- Ausbildung und Tätigkeit als Zahntechniker
- Spezialist und Anwendungsberater med3D
- Geschäftsführer eines eigenen Service-Centers für virtuelle Implantat- und Prothetikplanung
- Bereichsleiter DEDICAM Guide, CAMLOG Vertriebs GmbH
- Internationaler Referent und Autor/Co-Autor verschiedener Veröffentlichungen im Bereich digitale Implantologie

DISTRIBUTOR

CAMLOG Vertriebs GmbH | Maybachstr. 5 | 71299 Wimsheim | Deutschland
info.de@camlog.com | www.camlog.de

KUNDENSERVICE

Telefon 07044 9445-100 | Fax 0800 9445-000

HEADQUARTERS

CAMLOG Biotechnologies GmbH | Margarethenstr. 38 | 4053 Basel | Schweiz
Telefon +41 61 565 41 00 | Fax +41 61 565 41 01 | info@camlog.com | www.camlog.com

