

# dental dialogue

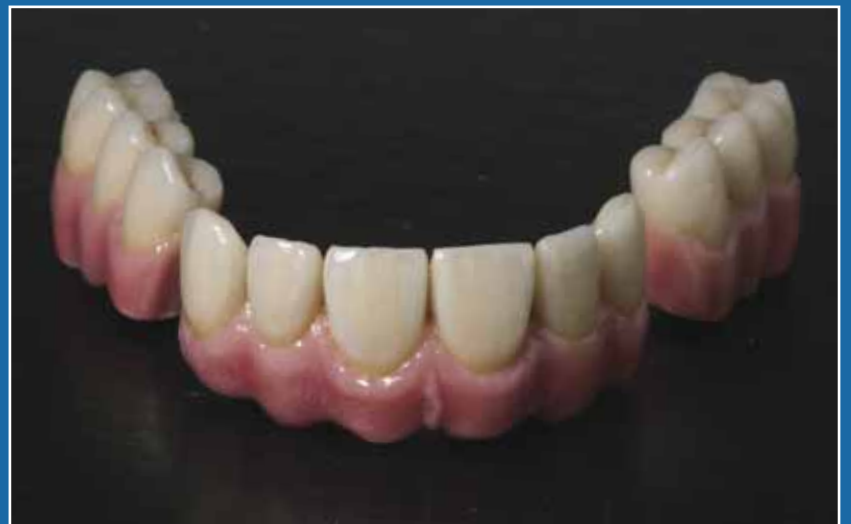Das internationale Journal für die Zahntechnik

**Sonderdruck**

## **Silikonschlüssel zum Erfolg**

Ein Beitrag von Ztm. Ralf Bahle

in Zusammenarbeit mit dem Implantatzentrum Dres. Masur, Kraus, Märkle



überreicht durch:

**camlog**

Festsitzende Implantatversorgung eines stark atrophierten Oberkiefers

# Silikonschlüssel zum Erfolg – Teil 1

Ein Beitrag von Ztm. Ralf Bahle, Leutkirch/Deutschland

Immer wieder tauchen sie in Fachbeiträgen auf – die ästhetisch perfekten Lösungen. In traumhaften Abschlussbildern zeigen zahn-technische Größen, welche Talente in ihnen stecken. Gerade die Implantatprothetik ist eine Disziplin, in der sich der Zahntechniker „austoben“ kann. Wenn schon nicht aus funktioneller, dann doch aus ästhetischer Sicht. Teamwork wird in diesem Zusammenhang – beinahe kategorisch – propagiert; dass es ohne nicht geht, dürfte mittlerweile allen klar sein. Dennoch vermitteln die Beiträge und Abschlussbilder ein klein wenig den Eindruck, dass sich dieses Teamwork nur auf die Schultern der Fachleute aufteilt. Es handelt sich aber in jedem Fall um ein Triumvirat aus Patient, Behandler und Zahntechniker, bei dem die Vorstellungen und Wünsche der Einzelparteien oft stark auseinander gehen. Natürlich sollten die fachspezifischen Entscheidungen auch von den Fachleuten entschieden werden. Im nachfolgenden Fall wurde der chirurgische und prothetische Teil von der Praxis Dres. Masur, Kraus, Märkle in Bad Wörishofen Unterschleißheim, Kochel in idealer Teamarbeit durchgeführt. Wie aber steht es um die Ästhetik? Die liegt ganz klar im Auge des Betrachters – und das ist in erster Linie nun mal der Patient, der sich Tag für Tag im Spiegel sieht. Ztm. Ralf Bahle zeigt in diesem dreiteiligen Beitrag seine pragmatische implantatprothetische Vorgehensweise, bei der in Punkto Ästhetik der Patient das Sagen hat. In diesem Fall sollte die neue implantatgetragene Oberkieferversorgung dem ästhetischen Vorbild der schleimhautgetragenen Totalprothese folgen.

Indizes: Abformung, Modellherstellung, Silikonschlüssel, provisorische Versorgung, Vorplanung, Zentriknahme

## Am Anfang ist der Patient

Da größere implantatprothetische Rekonstruktionen im Dentallabor von Ztm. Ralf Bahle beinahe zum Wochengeschäft gehören, ist es verständlich, dass sich das Labor ein pragmatisches Konzept erarbeitet hat, dass schnell und einfach umzusetzen, ästhetisch und funktionell ist und vor allem zuverlässige und langzeitstabile Ergebnisse liefert. Ralf Bahle hat sich daher implantatprothetisch aber auch bezüglich der Patientenberatung fort- und weitergebildet. Gerade der letzte Punkt wird aus Zeitmangel oft vernachlässigt, ist aber laut Ralf Bahle ein Mehraufwand, der sich im weiteren Verlauf vielfach rechnet. Denn die Zeit, die hierfür erbracht wird, spart man an anderer Stelle zum Teil doppelt und dreifach ein.

Konkret heißt das, dass der Patient bei großen Restaurationen grundsätzlich zur Besprechung in das Labor kommt. Eine spezielle Fragetechnik (offene Fragen) und ein angenehmes und nicht laborhaftes Ambiente, erleichtern es uns zu erfahren, was der Patient wirklich will. Schließlich soll nicht der Leitsatz „Fachidiot schlägt Kunden tot“ gelten. Es reicht nicht aus, bei diesem Treffen die Zahnfarbe zu ergründen/bestimmen, sondern sich ein konkretes Bild davon zu machen, was der Patient will. Zudem erheben wir eine Art zahntechnischen Befund (Zahnform, Zahnfarbe, Stellung und Position der Zähne), nutzen aber gleichzeitig die Chance, um an die subtilen Informationen zu kommen. Diese müssen wir, wenn wir den Patienten nicht enttäuschen wollen,

Abb. 1

Bei aufwändigen Rekonstruktionen ist es immens wichtig, so viele Informationen wie möglich zu sammeln. Neben dem Ist- und Sollzustand hat es sich bewährt, aus alten Fotos zu lesen. Hier ist die Patientin in jungen Jahren abgebildet



Abb. 2

Die aktuelle Aufnahme, die natürlich im Zuge des Beratungsgesprächs gemacht werden sollte, zeigt eine attraktive und selbstbewusste Dame

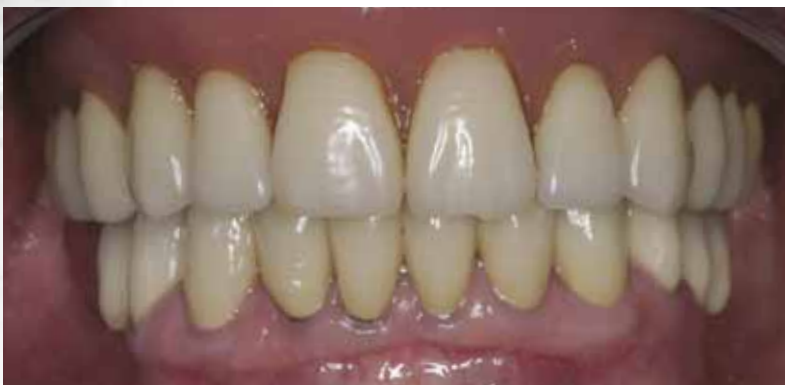

Abb. 3 Der aktuelle Status quo der Patientin: eine schleimhautgetragene Oberkiefer-Totalprothese. Der Wunsch der Patientin: eine festsitzende Versorgung, die sich im Wesentlichen an der alten Aufstellung orientieren soll – beides gilt es von unserer Seite in Einklang zu bringen



Abb. 4 Wir Zahntechniker können nicht immer nur fordern, wir müssen auch unseren Teil dazu beitragen. Dieser beginnt schon im Labor, das einen aufgeräumten und sauberen Eindruck hinterlassen sollte. Schließlich soll der Patient bei seinem Laborbesuch das Gefühl vermittelt bekommen, dass er und sein Geld hier in guten Händen sind

beachten. Alte Aufnahmen sind sehr hilfreich, um sich ein Bild machen zu können, wie sich der Patient durch den Zahnersatz verändert hat, und wie man die Situation rekonstruieren oder sich der alten zumindest annähern kann – auch ohne die Zähne zu sehen (Abb. 1).

In diesem Fall wollte die 60 Jahre alte Patientin endlich von ihrer schlecht sitzenden Oberkieferprothese befreit und implantatprothetisch versorgt werden. Die attraktive und sehr gepflegte Dame ist Besitzerin einer Modeboutique und legt großen Wert auf ihr Äußeres. Dennoch war es ihr unverrückbarer Wunsch, dass sich der neue Zahnersatz, zumindest die Gestaltung der Front, bezüglich der Zahnform

und -stellung, an der alten Prothese orientieren soll. Dieses „Gebiss“ gehöre schließlich zu ihr und sowohl sie als auch ihre Freunde, Bekannten und Kunden würden sie nicht anders kennen (Abb. 2 und 3). Ein Wunsch, den es weitestgehend zu akzeptieren gilt.

In jedem Fall ist es wichtig, dass sich das Labor sauber und ästhetisch präsentiert (Abb. 4), denn der Patient ist bereit, viel Geld auszugeben. Daher sollte das Umfeld stimmen und das Labor den entsprechend schönen Rahmen bieten. Hier liegt es in unseren Händen, den Patienten für unser Handwerk zu begeistern und eine gewisse Wertigkeit zu vermitteln.



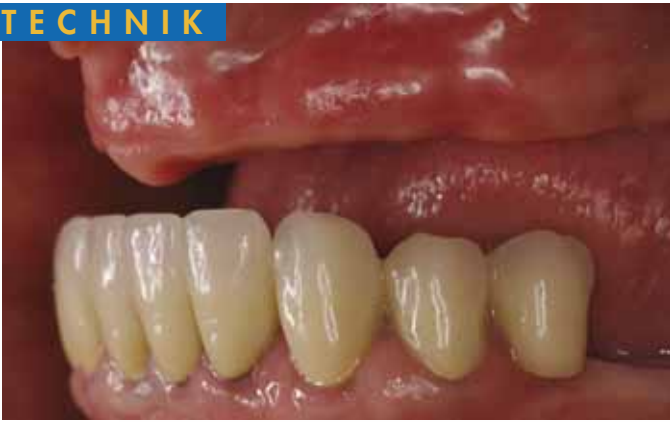

Abb. 5 Allen Bestrebungen und Wünschen zum Trotz, sieht die Realität oft anders aus. So offenbart sich die Situation ohne Prothese. Kann dieser Kiefer festsitzend versorgt werden?

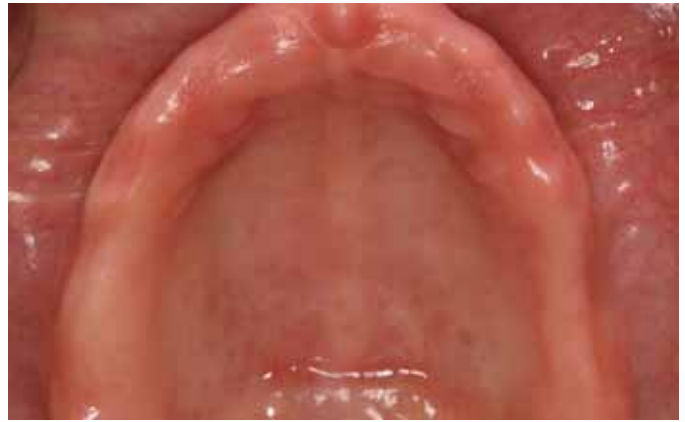

Abb. 6 Die Aufsicht des Kiefers lässt einen sehr schmalen Kieferkamm und viele Unterschnitte erkennen. Die Aufnahme verdeutlicht, dass implantatgetragener Zahnersatz ohne Augmentation nicht möglich ist

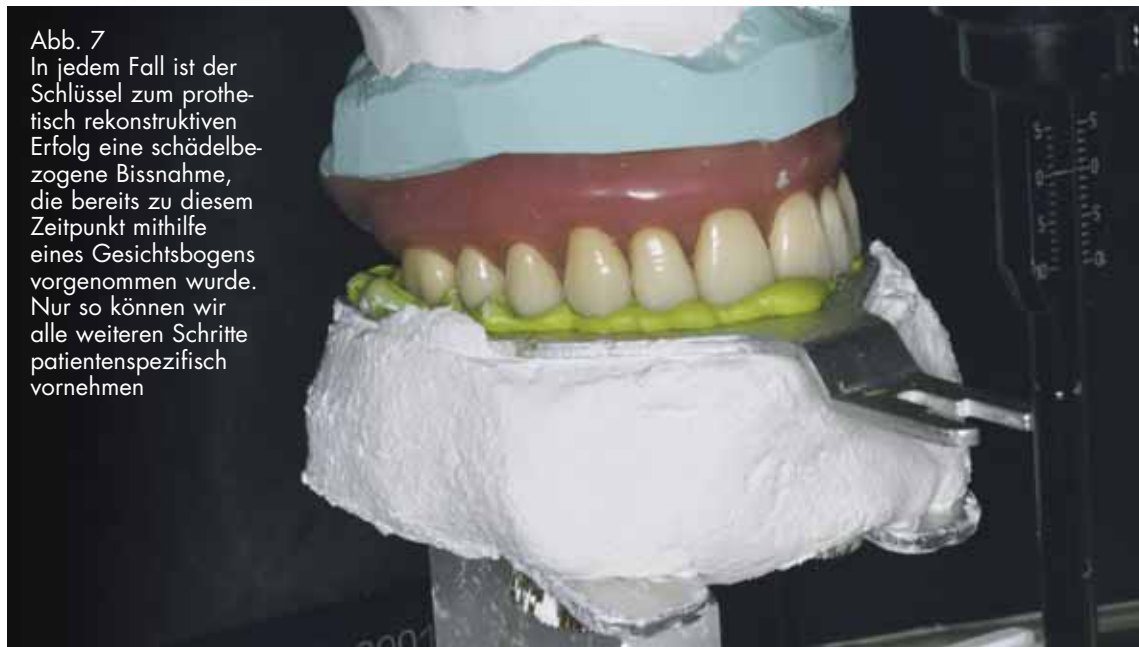


Abb. 7 In jedem Fall ist der Schlüssel zum prothetisch rekonstruktiven Erfolg eine schädelbezogene Bissnahme, die bereits zu diesem Zeitpunkt mithilfe eines Gesichtsbogens vorgenommen wurde. Nur so können wir alle weiteren Schritte patientenspezifisch vornehmen

Wenn wir nun aber – den geäußerten Wunsch der Patientin vor Augen haltend – die Totalprothese von der Patientin abnehmen lassen, wird deutlich, dass sehr viel Weich- und Hartgewebesubstanz verloren gegangen ist (Abb. 5). In der Aufsicht des Oberkiefers zeigt sich, dass nur noch ein sehr schmaler Kieferkamm-Grat mit starken Unterschnitten vorhanden ist (Abb. 6). Rufen wir uns nochmals den primären Wunsch der Patientin, nämlich festsitzend versorgt zu werden, ins Gedächtnis, so stellt uns dies bereits vor die erste Herausforderung. Ohne Augmentation würde eine Versorgung nicht möglich sein. Wichtig ist allerdings, dass diese Dinge bereits geklärt wurden, bevor man dem Patienten Versprechungen macht. Erst wenn wir alle Parameter eruiert haben, können wir an die definitive Planung gehen.

### Zahntechnischer Weg zum Erfolg

Da die Patientin den Wunsch geäußert hatte, die vor längerem mit anderen Zahntechnikern erarbeitete Totalprothese äußerlich zu übernehmen, hatten wir

einerseits den Vorteil zu wissen, wo die Reise ästhetisch hingehen sollte, andererseits aber auch den Nachteil, dass wir ein konkretes Bild erfüllen mussten. Daher müssen wir uns mit Situationsmodellen behelfen, um die vorhandene äußere Situation auf unseren Artikulator übertragen zu können. Wichtig ist bei diesem Arbeitsschritt, dass die Prothese mittels Gesichtsbogen einartikuliert wurde, da all das, was wir uns in der Folge erarbeiten, ohne Schädelbezug nicht mehr verwendet werden kann (Abb. 7). Da wir bei einer Totalprothese das Problem haben, dass wir sowohl ein Situationsmodell von der Außenhaut (nennen wir es einmal die Ästhetik) als auch eines von der Schleimhautsituation benötigen, müssen wir ein Duplikat der Prothese herstellen. Hierfür wird zunächst die Prothesenbasis abgeformt und darüber die Außenkontur der Prothese mit einem Konter festgehalten. Nach dem Entfernen der Prothese wird der Hohlraum mit Prothesenkunststoff aufgefüllt (Abb. 8 und 9). Da uns in allen Phasen der Behandlung der Gaumen als Referenz dient, ist es wichtig, dass dieser möglichst exakt abgeformt wurde.



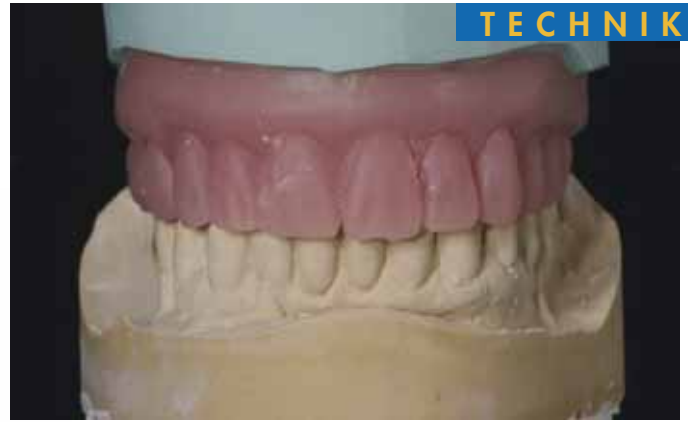
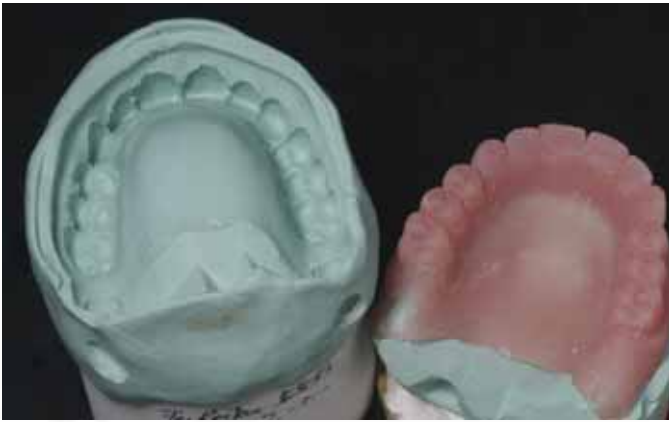
Abb. 8 und 9 Da bei einer Totalprothese die abgeformte Prothese als Situationsmodell nicht genügt, müssen wir diese vollständig duplizieren, um zusätzlich die Situation des Gaumens einzufrieren. Der Gaumen ist für alle weiteren Schritte sehr wichtig

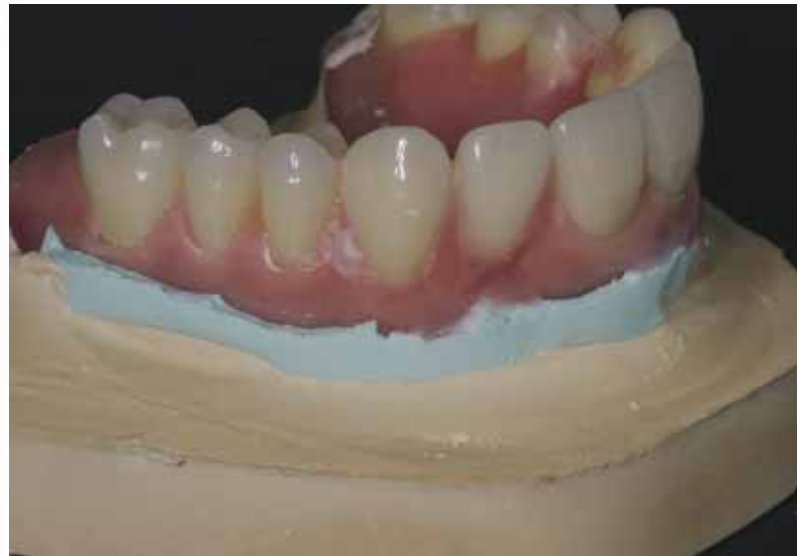

Abb. 10 und 11 Auf der Basis der Daten der alten Totalprothese, fertigen wir ein Wax-up für eine Einprobe an. Anhand dieses Wax-ups werden Feinheiten erörtert und leichte Korrekturen vorgenommen

Auf der Basis dieses Duplikats stellen wir nun eine Ästhetikschablone mit entsprechenden Prothesenzähnen her, um eine Einprobe sowie eventuelle Korrekturen vornehmen zu können (Abb. 10 und 11). Letztendlich geht es dabei aber darum, das Endergebnis in Form, Stellung und Funktion festzulegen, da sich alle weiteren Arbeitsabläufe darauf stützen werden.

#### Silikonkonter

Deshalb müssen wir die erarbeitete Ästhetikschablone und alle damit zusammenhängenden Informationen mit einer entsprechenden Kontertechnik und Silikonlüsseln einfrieren. Dadurch gewinnen wir Einblicke in den dreidimensionalen Raum, der uns für die Augmentation und Implantation zur Verfügung steht (Abb. 12 bis 15).

Mit einem 3D-Puzzle erhalten wir zum Beispiel die Möglichkeit, uns und dem Behandler visualisieren zu können, wie viel Knochen verloren gegangen ist. Wir sind somit in der Lage, zu zeigen, wo Knochen aufgebaut werden muss, um zum einen die Lippe optimal zu stützen und zum anderen ein ideales Knochen-

lager für die geplanten Implantate zu schaffen. Abbildung 16 und 17 zeigt die Prothese ohne Lippenschild (Abb. 18). In Abbildung 19 ist die Situation mit Lippenschild dargestellt.

Mit diesem Hilfsmittel ist der Behandler in der Lage, Aussagen zu treffen, ob das, was ursprünglich geplant wurde, tatsächlich eingehalten werden kann (Abb. 20 und 21). Dies ist ein wichtiger Schritt für echtes Teamwork, dass kein Nebeneinander, sondern ein Miteinander ist. Genau wie in einem Uhrwerk, in dem zwar nicht jedes Zahnrad die gleiche Funktion hat, aber alle Zahnräder in der Gesamtheit an der Funktion beteiligt sind. Steht eines dieser Zahnräder – unabhängig ob groß oder klein – still, steht die Uhr (Abb. 22).

#### Planung mit Weitsicht

Diesem Gedanken folgend, bereiten wir die weiteren Arbeitsschritte für die geplante Augmentation vor. Das Operationsgebiet muss mit einer Interimsprothese gedeckt werden, ohne auf der Schleimhaut, beziehungsweise den augmentierten Bereichen aufzuliegen.

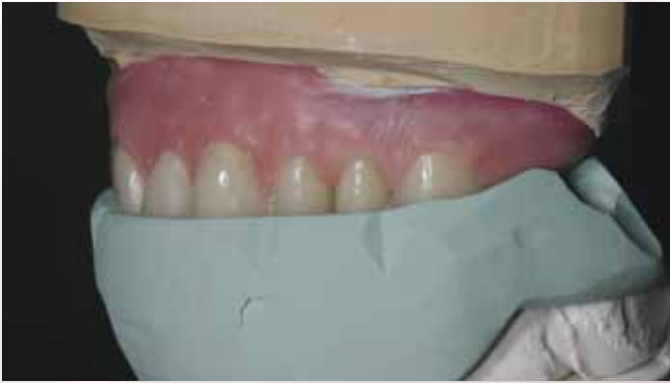

Abb. 12 und 13 Das abgeseignete Set-up wird nun erneut mit Silikon gefasst. Hierbei sollte weitsichtig vorgegangen werden – ein dreigeteilter Silikionschlüssel hat sich bestens bewährt

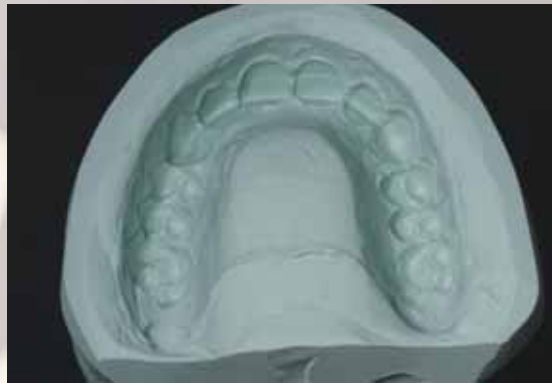

Abb. 14 und 15 Die Schlüssel fassen die erarbeitete Außenkontur des Set-ups an strategisch günstigen, für spätere Arbeitsschritte hilfreichen Stellen. So erhält man ein Vestibulärschild, einen Gaumen- und einen Inzisalkonter. Alle drei lassen sich eindeutig miteinander verschlüsseln. Der Gaumenkonter spielt bei der Übertragung aller weiteren Modelle eine sehr wichtige Rolle

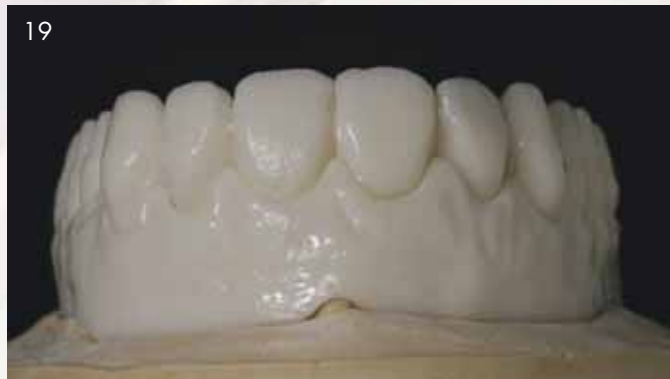
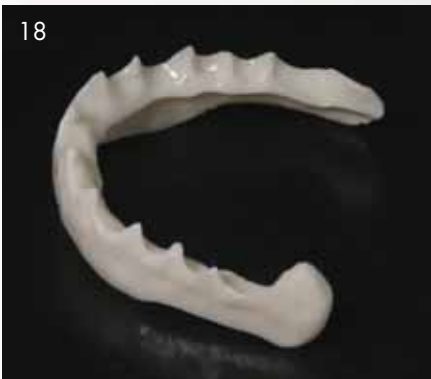
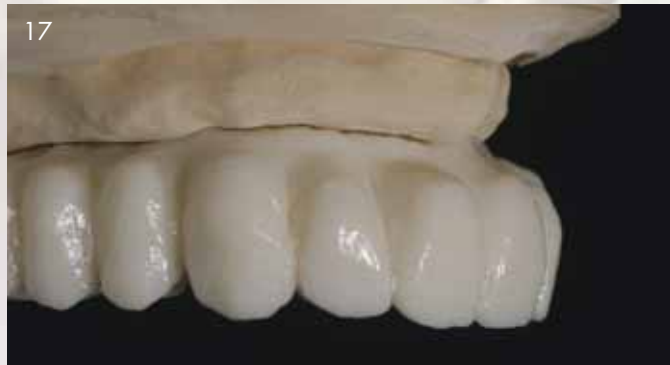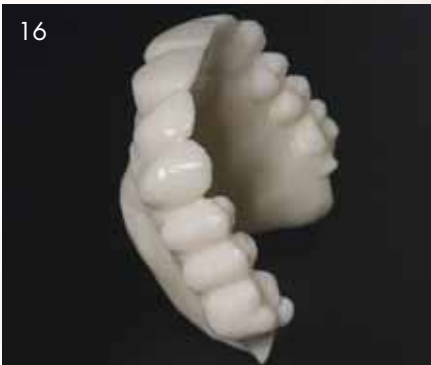Abb. 16 bis 19 Mit diesem 3D-Puzzle geben wir dem Behandler eine Hilfestellung für sein weiteres Vorgehen



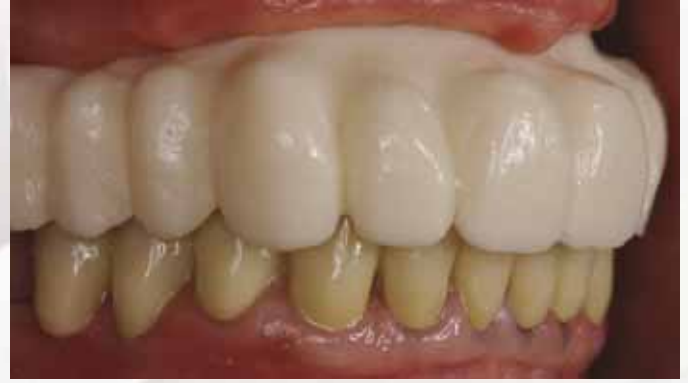
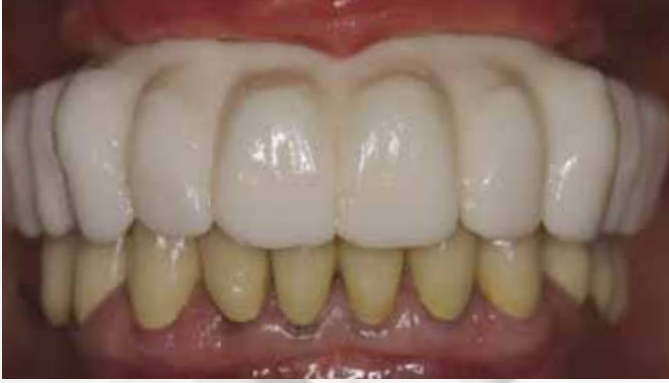
Abb. 20 und 21 Das Mock-up ohne Zahnfleischschild veranschaulicht im Mund des Patienten, was sich auf dem Modell bereits abzeichnete: für eine ästhetische implantatprothetische Rekonstruktion muss vestibulär Knochen aufgebaut werden



Abb. 22 Hilfsmittel wie diese erleichtern uns und dem Behandler die Kommunikation und das Teamwork enorm. So nimmt jeder Beteiligte seinen, für das Gelingen des Ganzen wichtigen Platz ein – ähnlich einem Uhrwerk

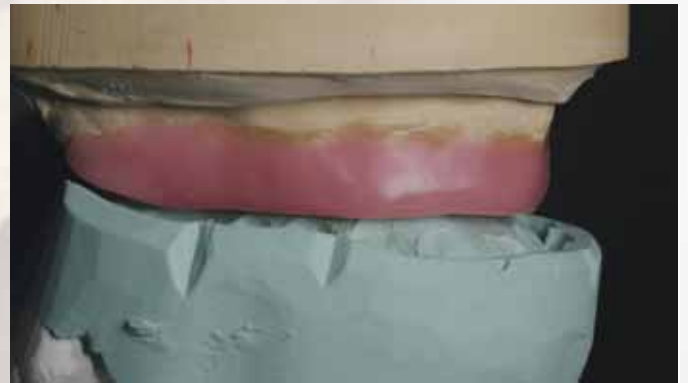
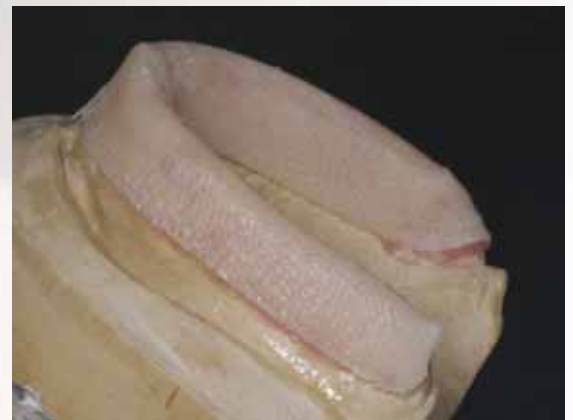
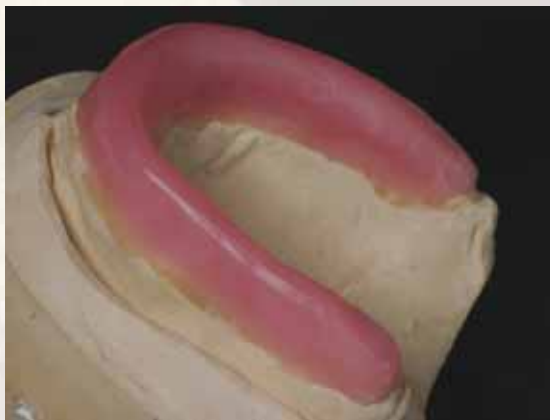Abb. 23 Sind die Entscheidungen getroffen, geht es an die prothetische Vorbereitung. Da sich die Patientin, trotz der chirurgischen Konsequenzen, für eine implantatprothetische Versorgung entschieden hat, ist es an uns Technikern, die Interimsprothesen der Situation nach der Augmentation anzupassen und vorzubereiten. Mit einem Wachswall ...

Abb. 24 und 25 ... der entsprechend der äußeren Kontur auf dem Kieferkamm angebracht und mit Glasfasermatten überzogen wird, ...



Da wir nicht wissen, welche definitive Dimension der Kieferkamm nach der Augmentation hat, geschweige denn, an welchen Stellen Hilfsimplantate gesetzt werden, legen wir die provisorische Prothese mit einem Wachswall hohl. Referenz ist auch hier wieder der unveränderte Gaumen. Die vom Set-up gewonnenen Schlüssel helfen uns bei der dreidimensionalen Orientierung (Abb. 23 und 24). Wie bereits in Abbildung 23 zu sehen, wird die Prothese aufgrund des Wachswalls sehr filigran. Um ausreichend Stabilität

zu erhalten, legen wir daher über diesen zur Verstärkung eine Fieberglasmatte (Abb. 25). Mithilfe des Vorwalls des geteilten Konters (Inzisalkonter) werden die Prothesenzähne auf diesen Fieberglaswall im Artikulator aufgeschliffen und letztendlich die Prothese ohne Funktionsrand ausmodelliert und in Kunststoff fertiggestellt (Abb. 26 bis 29). Der Behandler hat quasi zeitgleich an strategisch günstigen Positionen, an denen später keine definitiven Implantate gesetzt werden sollen, drei Hilfs-

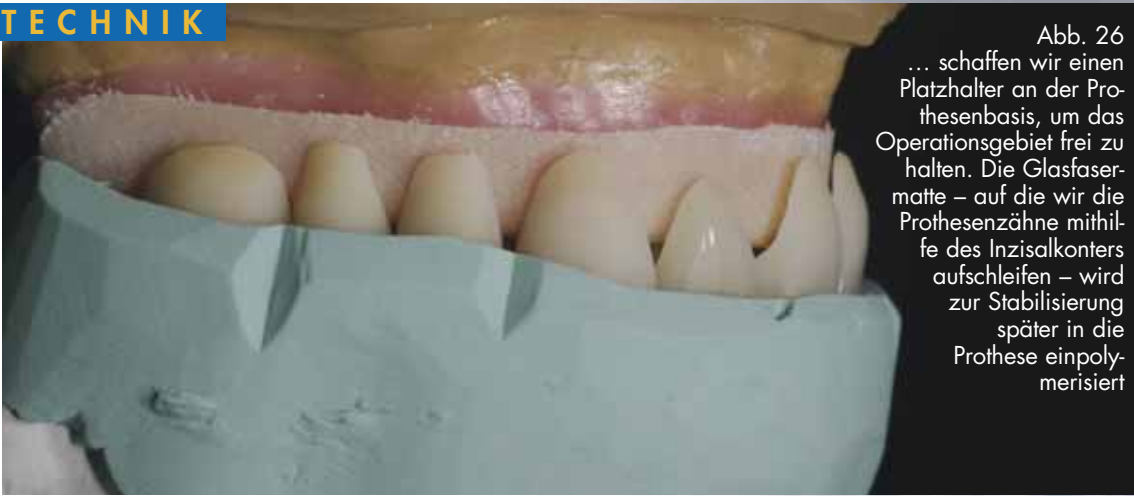

Abb. 26 ... schaffen wir einen Platzhalter an der Prothesenbasis, um das Operationsgebiet frei zu halten. Die Glasfasermatte – auf die wir die Prothesenzähne mithilfe des Inzisalkonters aufschleifen – wird zur Stabilisierung später in die Prothese einpolymerisiert

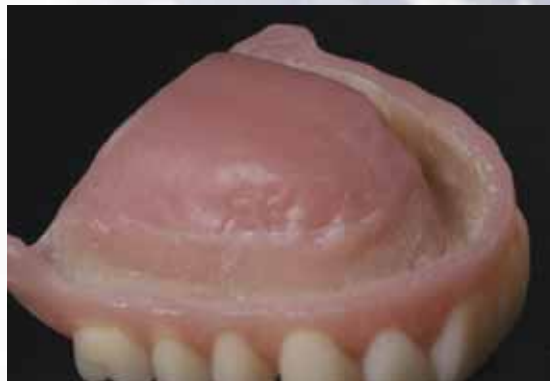
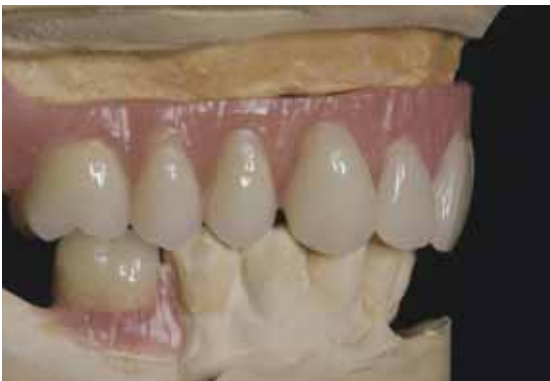
Abb. 27 und 28 Nun wird die Interimsprothese ohne Funktionsrand und ohne Abstützung des Kieferkamms modelliert und in Kunststoff umgesetzt

implantate gesetzt (Abb. 30). Bei der Einprobe der interimprothese werden „Hilfssteile“ zur fixen Verschraubung in die Prothese einpolymerisiert (Abb. 31 bis 33). In situ zeigt sich, dass die Basalfläche frei liegt, sodass die Patientin gerade in der Anfangsphase der Tragezeit, die sensiblen Bereiche gut reinigen kann.

### Definitive Implantation

Nach einer Einheilphase von vier Monaten und Entfernen der Interimsprothese werden die definitiven Implantate gesetzt. Dr. Ralf Masur (Implantatzentrum Bad Wörishofen/Unterschleißheim/Kochel) hat an strategisch günstigen Punkten acht Implantate gesetzt. Dadurch wird gewährleistet, dass die prothetische Versorgung in mehrere Segmente geteilt werden kann. Die beiden hintersten Implantate sind die dorsalen Hilfsimplantate für die Interimsprothese (Abb. 34). Zur Vereinfachung der offenen Abformung hat es sich bewährt, dass der Behandler die Perforationen in regio der Abformpfosten, mit dünnem Plattenwachs verschließt, sodass lediglich die Schraubenköpfe dieses durchstoßen und frei zugänglich sind. Dadurch wird gewährt, dass das Abformmaterial in diesen Bereichen nicht über die Implantatschraubenköpfe hinaus quillt und diese geschmiert werden (Abb. 35 und 36). Die Hilfsimplantate wurden natürlich noch nicht entfernt, da sie die Interimsprothese weiterhin fixieren sollen.

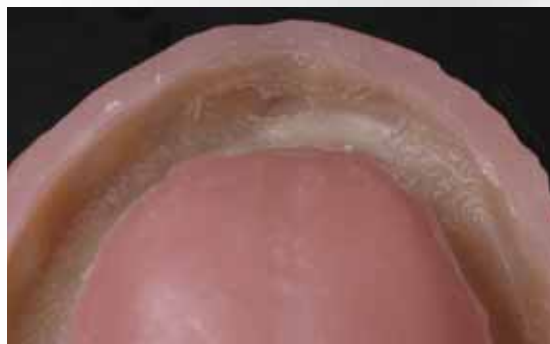

Abb. 29 In dieser Abbildung ist die einpolymerisierte Glasfasermatte zu erkennen, die der stark reduzierten Interimsprothese ausreichende Stabilität verleiht. Diese Technik hat sich bei uns schon etliche Male bewährt

### Prothetische Phase: Zurück zur Zentrik

Nun, da wir mit der eigentlichen Planung und Herstellung des definitiven Zahnersatzes beginnen können, müssen wir uns erneut vor Augen halten, dass wir mit unserem Zahnersatz die verlorene Zentrik reproduzieren müssen. Das bedeutet, dass sich der Behandler für die Zentriknahme besonders viel Zeit nehmen muss. Diese bekommt er an einer anderen Stelle von uns zurück, da wir mithilfe der entsprechend erarbeiteten und perfekten Zentrik, unsere Arbeit wesentlich schneller abschließen können. Für die Zentrikbestimmung wird über die Abformpfos-



Abb. 30  
Intensive Verbreiterung des Alveolarbogens nach bukkal, um eine statisch optimierte Implantatposition unter dem Zahnbogen zu erreichen

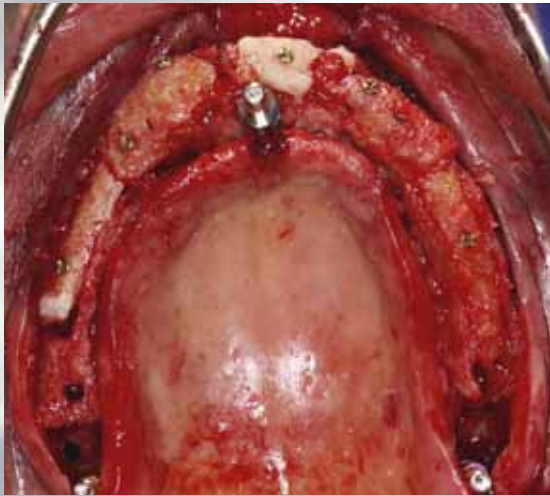

Abb. 31 und 32  
Hier sind der augmentierte – auf diesem Bild bereits ausgeheilte – Kiefer, die Hilfsimplantate und die Interimsprothese mit den einpolymerisierten „Hilfssteilen“ zu sehen

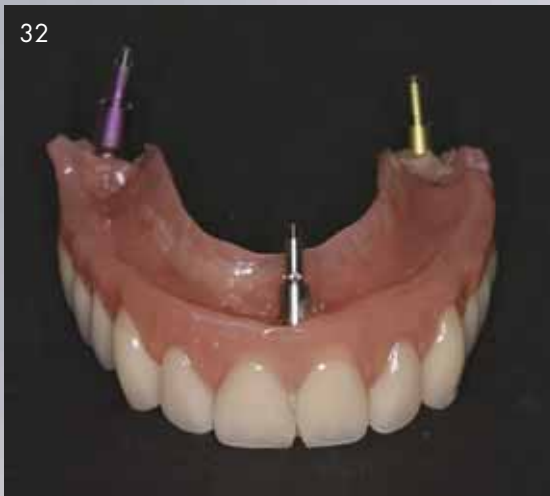

Abb. 33  
Bei der provisorischen Versorgung ist darauf zu achten, dass das Operationsgebiet druckfrei bleibt und gut zu reinigen ist

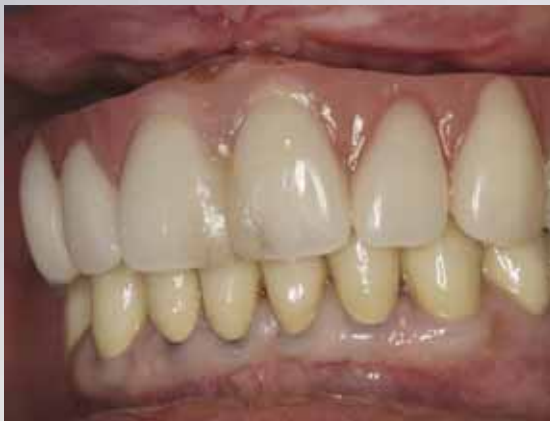
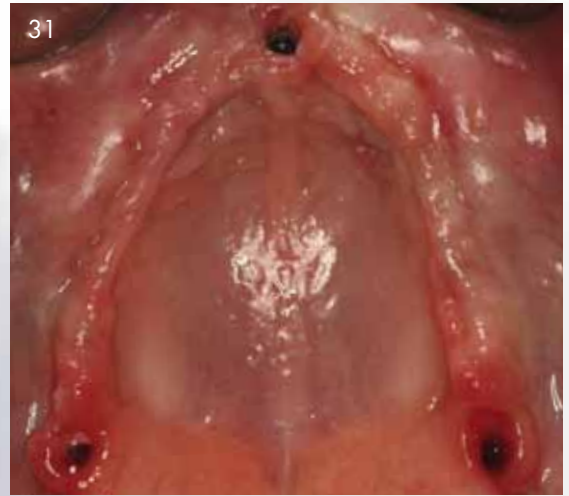
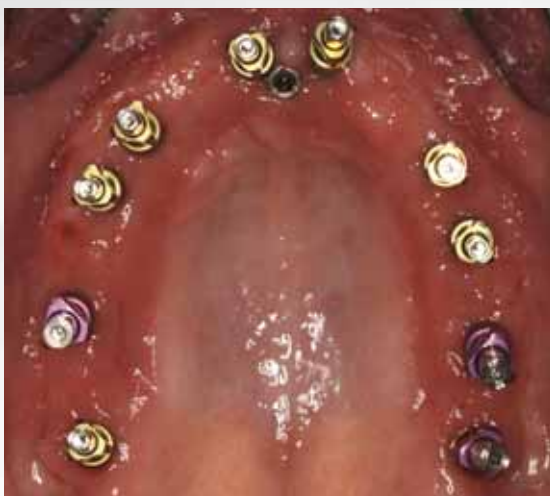Abb. 34  
Nach vier Monaten Einheilungszeit konnte definitiv implantiert werden. Die beiden hintersten Implantate und das Implantat im Bereich der Papilla incisiva sind Hilfsimplantate



ten – bei dem hier verwendeten System von Camlog besteht zusätzlich die Möglichkeit so genannte Bisskappen aufzusetzen – eine Beauty pink-Platte gesetzt, die mit entsprechendem Zentrikmaterial verfeinert wurde. Nun muss der Patient mehrmals und selbstständig den Unterkiefer schließen und in dieselbe Schlussposition bringen. Im besten Fall muss der Patient an die 20-mal in denselben „Schlussbiss“ finden, sodass eruiert werden kann, ob es sich um eine definierte Zentrik handelt.

Um nun die von der Ästhetikschablone gewonnenen Informationen auf diese neue Modellsituation übertragen zu können, greifen wir wieder auf unseren geteilten Silikonschlüssel zurück. In diesem Fall hilft uns der Gaumenstempel, das neue Modell auf die alte Situation zu übertragen, da nach den augmentativen Maßnahmen nur noch der Gaumen als Referenzfläche verbleibt (Abb. 37).

Mithilfe dieses Gaumenschlüssels sind wir nun in der Lage, das Implantatmodell in den Artikulator zu übertragen (Abb. 38 und 39).

Wir alle haben gute und schlechte Tage: mal läuft alles wie am Schnürchen und ein andermal will uns nichts gelingen. Oft hängen die guten zahntechnischen Tage aber maßgeblich davon ab, ob wir alle Unterlagen und – zusammen mit den Beteiligten – alle relevanten Informationen gesammelt haben. Ist dies der Fall, kommt am Ende meistens ein sehr gutes Ergebnis heraus, das sowohl vom Behandler als auch vom Patienten honoriert wird (Abb. 40).

Andererseits gibt es auch Tage, an denen von Anfang bis Ende alles schief geht, weil beispielsweise die Unterlagen nicht vollständig sind und wir bereit waren, von unserem sicheren Konzept abzuweichen und die Restauration mit Kompromissen fertigzustellen (Abb. 41).

Wurde der Oberkiefer mithilfe des Gaumenschlüssels in den Artikulator übertragen, so wird deutlich, warum wir zu diesem Zeitpunkt keinen Gesichtsbogen benötigen. Durch die Lageveränderung der mit einem neuen Gesichtsbogen einartikulierten Modelle, wäre damit jegliche Vorarbeit zunichte und wir

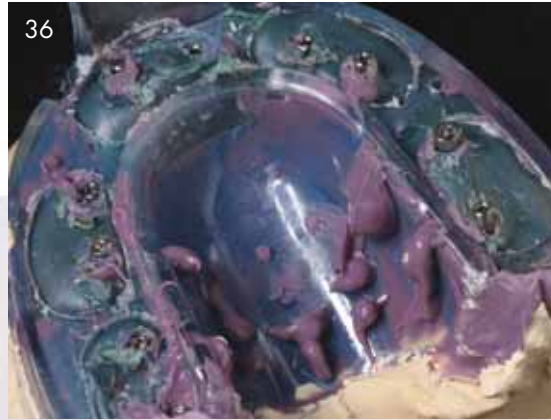
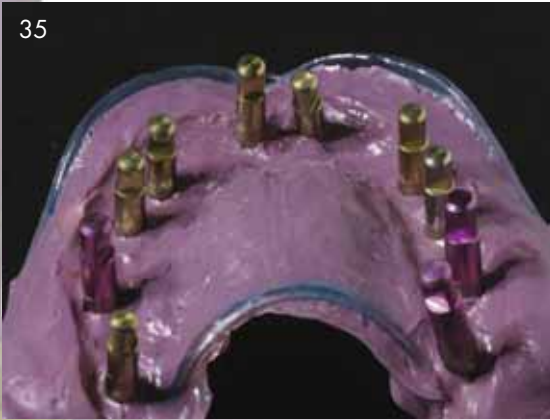

Abb. 35 und 36  
Hiernach wird  
offen abgeformt.  
Es hat sich be-  
währt, dass der Be-  
handler vor der Ab-  
formung die Per-  
forationen im Löffel  
mit Plattenwachs  
schließt, sodass  
lediglich die Im-  
plantatschrauben  
frei bleiben

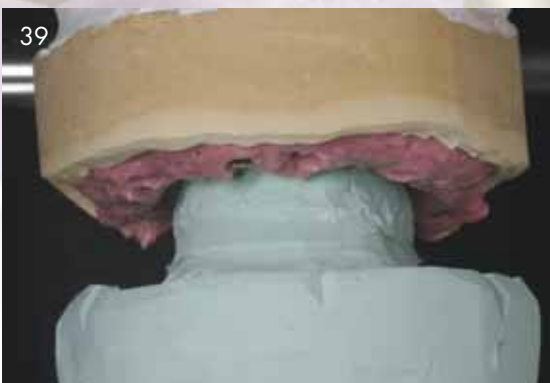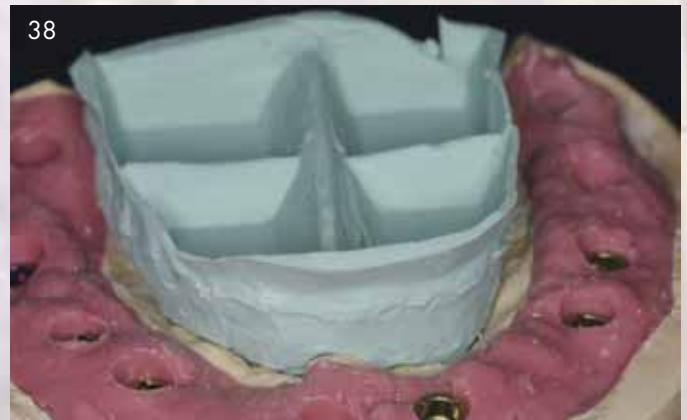


Abb. 37 bis 39 Erneut kommt uns unser geteilter  
Silikonkonter zugute, denn dieser erlaubt es uns, die  
neue Modellsituation über den Gaumenstempel lage-  
richtig in den Artikulator zu übertragen

müssten alles komplett neu erarbeiten. Daher ist es  
wichtig, die Kieferrelation mittels Gesichtsbogen vor  
dem Behandlungsbeginn zu bestimmen.  
Über die reproduzierbare Zentrik kann nun der Ge-  
genkiefer einartikuliert werden (Abb. 42 und 43). Ist  
dieser Schritt getan, kann es an die Herstellung der  
eigentlichen prothetischen Versorgung gehen. Hier-

Produktliste		
Indikation	Name	Hersteller/Vertrieb
Abformmaterial	Impregum	3M Espe
Artikulatorsystem	Artex	Amann Girrbach
Fieberglassmatten	Targis Vectris	Ivoclar Vivadent
Implantatsystem	Screw-Line	Camlog
Knetsilikon	Platinum 85	Zhermack
Modellgips	Alpenrock	Amann Girrbach
Modellierwachs	Hardy	Gebdi
Prothesenzähne	Creapearl	Creation Willi Geller/ Amann Girrbach
Prothesenkunststoff	Futura Gen	Schütz Dental
Zahnfleischmaske	GumQuick	Dreve
Zentrikmaterial	Beauty Pink Wachsplatte Kerr-Compound-Masse	KerrHawe

für können wir auf all unsere Silikon Schlüssel zu-  
rückgreifen, die sich nun auf die neue Situation (Im-  
plantatmodell) übertragen lassen.  
Wie diese Übertragung konkret vonstattengeht, er-  
fahren Sie in der nächsten Ausgabe.

*Wird fortgesetzt ...*





Abb. 40 und 41 Man kann sagen, dass unser Arbeitsalltag Licht und Schatten mit sich bringt – mit den richtigen Unterlagen sind wir allerdings in der Lage, mehr lichte Momente zu erleben. Hier ist ein und derselbe See zu sehen – Mittags und Abends

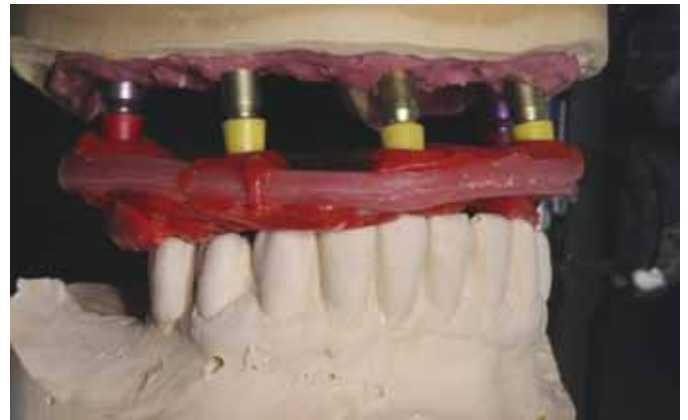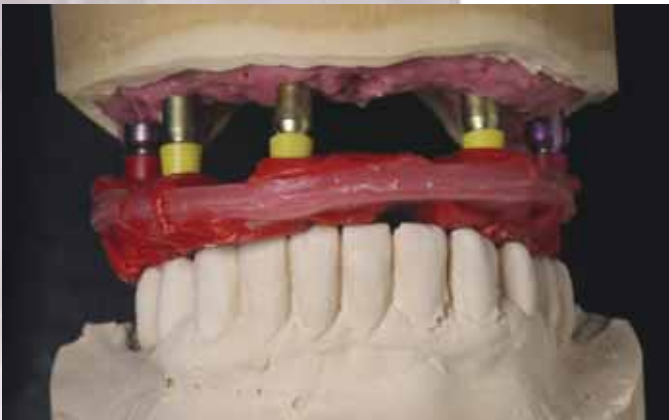


Abb. 42 und 43 Mithilfe des Zentrikregistrats wird nun der Unterkiefer einartikuliert – somit haben wir die perfekten Unterlagen, um den definitiven Zahnersatz herzustellen. Näheres hierzu aber in der nächsten Ausgabe

### Zur Person

Ralf Bahle wurde 1963 in Stuttgart als Sohn eines Feinmechanikermeisters geboren. Bereits in seiner Jugend entdeckte er seine künstlerische Ader beim kreativen Basteln und Malen. Von 1980 bis 1984 absolvierte er seine Ausbildung zum Zahn-techniker in Stuttgart. Nach seiner Ausbildung begannen erfahrungsreiche Gesellenjahre, die er bis 1988 in zahlreichen Labors in und um Stuttgart erlebte. Darunter war er für ein Jahr im Labor Braunwarth, wo er – für damalige Verhältnisse – neue Erkenntnisse in der Ästhetik vermittelt bekam. 1989 „siedelte“ er, angezogen von der Schönheit der Natur, ins Allgäu über, wo er sich ein mehr als 100 Jahre altes Bauernhaus kaufte und originalgetreu restaurierte. Von 1989 bis 1992 arbeitete er in verschiedenen, im Allgäu ansässigen Dentallabors – davon auch mehr als ein Jahr im Labor Thiel. Dort lernte er dem Zeitgeist entsprechende, neue Erkenntnisse über Präzision und Funktion kennen. Nach einer zweijährigen Laborleitertätigkeit machte er sich 1993 in seinem Bauernhaus selbstständig. Hierfür wurde aus den ehemaligen Stallungen ein 100 m<sup>2</sup> großes, modernes und außergewöhnlich gelegenes Labor. Jetzt konnte er seine Erfahrungen und Erkenntnisse, die er auf zahlreichen Kursen, darunter bei Heinz Polz (†), Klaus Mütterthies, Jochen Peters und vielen mehr sammeln konnte, in seinem eigenen Konzept verwirklichen. Bereits 1989 fertigte er seine ersten Implantatarbeiten an. Fasziniert von dieser Technik und den damit verbundenen Herausforderungen stand für ihn schnell fest: auf dieses Gebiet spezialisiert sich unser Labor! Durch die Zusammenarbeit mit namhaften Implantologen wie Dr. Wolfram Bücking, Dr. Gerhard Iglhaut und Dr. Ralf Masur und Partner entwickelte sich ein sicheres, rationelles und reproduzierbares Teamkonzept, das er seit 2000 in Kursen und Abendveranstaltungen vermittelt. In einem 2005 eigens eingerichteten Schulungsraum können Kursteilnehmer in kleinen Gruppen sein Erfolgskonzept erlernen und die reizvolle Umgebung genießen. Seit 2008 ist er Referent beim Curriculum Implantatprothetik und Zahntechnik der DGI.



### Kontaktadresse

Ztm. Ralf Bahle • Dentaris GmbH • Missener Straße 63 • 88299 Leutkirch • Fon +49 7567 1264 • Fax +49 7567 1265 • [labor@dentaris.de](mailto:labor@dentaris.de)



Festsitzende Implantatversorgung eines stark atrophierten Oberkiefers

# Silikonschlüssel zum Erfolg – Teil 2

Ein Beitrag von Ztm. Ralf Bahle, Leutkirch/Deutschland

Nachdem Ztm. Ralf Bahle in der Ausgabe 8/08 das Grundkonzept und die kiefergerechte Justage der Situationsmodelle im Artikulator anschaulich dargestellt hat, geht es nun im zweiten Teil dieses, auf drei Teile angelegten Fachbeitrags an die Umsetzung der definitiven implantatprothetischen Restauration. Im zweiten Teil beschreibt der Autor die Planung und Anfertigung der Suprakonstruktion, die – wie bereits erwähnt – einem pragmatischen Konzept folgt. Dieses Konzept sieht es vor, die alten und neuen Techniken in idealer Weise miteinander zu verknüpfen, um der erklärten Prämisse nachzukommen und an den Kosten, aber nicht an der Qualität zu sparen. Die einzige Möglichkeit aber, bei der Anfertigung von Zahnersatz Geld zu sparen, bietet sich über die eingesetzte Materialmenge und die Arbeitszeit. Ztm. Ralf Bahle hat ein interessantes Material- und Arbeitskonzept gefunden, dass er im folgenden vorstellen möchte.

**Indizes: Backward planning, Implantatmodell, Kopierfrässystem, Primärkonstruktion, Silikonschlüssel, Sekundärgerüst, Zirkoniumdioxid**

**D**a wir bei unserer Vorgehensweise gleich zu Beginn die Konturen der alten Prothese in drei Phasen mit Knetsilikon abgeformt haben, sind wir in der glücklichen Lage, bei jedem weiterführenden Planungs- und Herstellungsschritt darauf zurückgreifen zu können. Wir haben also mit den drei Vorwällen – dem Gaumenschlüssel, dem Vestibülschild und dem Inzisalkonter – alle Informationen der von der Patientin gewünschten Prothese eingefroren (Abb. 44).

Mithilfe dieser Silikonvorwälle sind wir nun in der Lage, auf dem Implantatmodell einen Wachsprototypen anzufertigen. Prototypen kennt man aus dem Automobilbau. Jedem Serienfahrzeug geht ein 1:1-Modell aus Wachs oder Plasteline voraus, mit dessen Hilfe die äußere Form erarbeitet und kontrolliert wird. Wachs lässt sich leicht bearbeiten – sowohl additiv als auch subtraktiv.

In der Zahntechnik machen wir genau das gleiche. In unserem Fall stellen wir aus rosa Plattenwachs einen Prototypen über dem neuen Implantatmodell her. Hierfür sind die zuvor genannten Silikonschlüssel unerlässlich (Abb. 45 bis 47). Dabei ist der Gaumenschlüssel zur Übertragung auf das Implantatmodell von entscheidender Bedeutung (Abb. 48). Dieser Prototyp

dient uns dazu, die äußeren Dimensionen auf die neue Modellsituation zu übertragen, um letztendlich die Basalflächen entsprechend zu gestalten. Hierbei seien die Reinigbarkeit und Phonetik als zwei wichtige Beispiele genannt. Der Prototyp wird an den Rändern also entsprechend reduziert und die Dimension mit einem Stift auf das Implantatmodell übertragen (Abb. 49 und 50). Nun können entsprechend der äußeren Dimension, die Pontics und das Emergenzprofil gestaltet werden. Hierzu wird die weichbleibende Zahnfleischmaske demgemäß beschnitten (Abb. 51 und 52). Aus diesen und den folgenden Bildern wird ein Problem ersichtlich, das sich wie folgt darstellt. In Abbildung 53 ist gut zu erkennen, dass die Implantatschulter in regio 11 etwas zu hoch liegt. Dies könnte bezüglich der Dimensionierung der Basis in Richtung palatinal von Nachteil sein. Phonetische Probleme, aber auch schlecht reinigbare Nischen wären die Folge. Daher müssen wir die Implantatschulter an dieser Stelle übermodellieren, was bei den Camlog Implantaten bis zu 1 mm über die polierte Schulter möglich ist.

Die Zahnfleischmaske wurde mit einem Skalpell von der Implantatschulter zur Basislinie trichterförmig eröffnet. Die Begrenzung markiert die Filzstift-

Abb. 44  
Da wir zu Beginn der zahntechnischen Versorgung die Konturen der alten Prothese in drei Phasen mit Knetsilikon abgeformt haben, können wir bei jedem weiteren Planungs- und Herstellungsschritt auf einen Gaumenschlüssel, ein Vestibulärschild und einen Inzisalkonter zurückgreifen

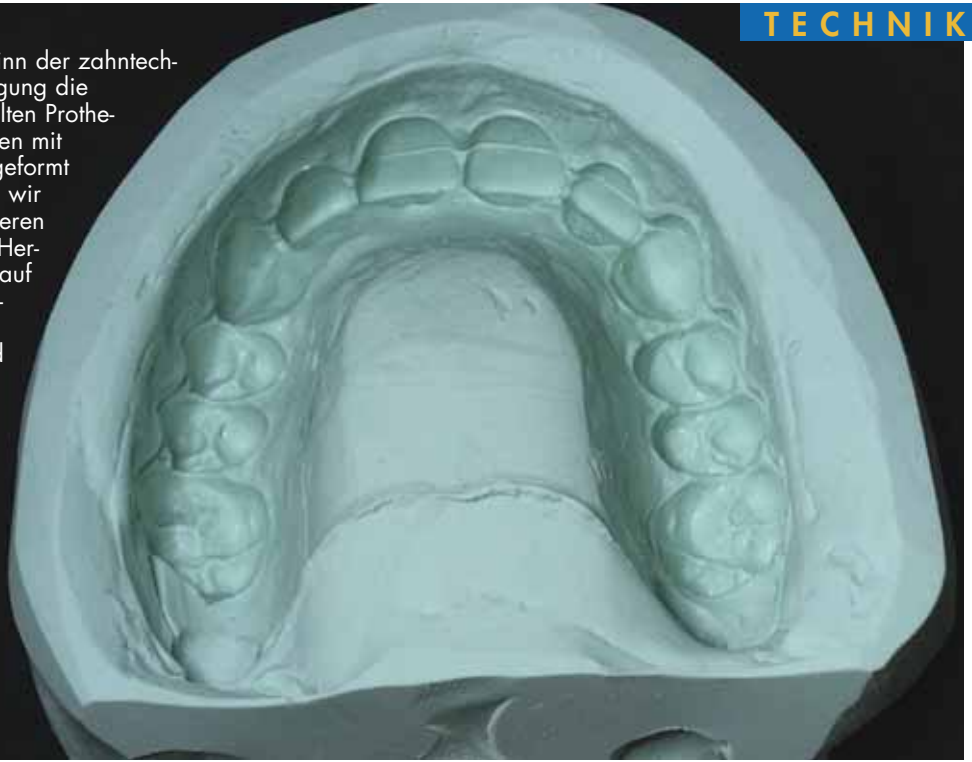
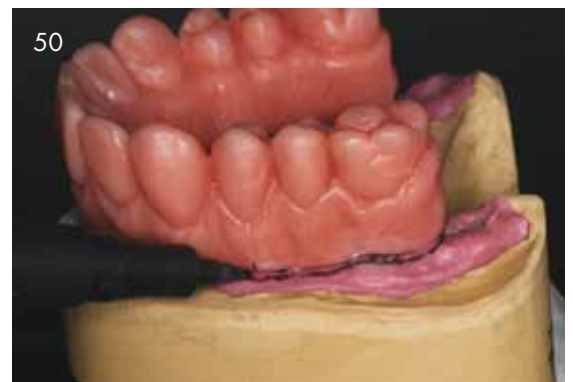


Abb. 45 bis 48  
Um die Informationen der Außenkontur auf das Implantatmodell übertragen zu können, stellen wir mit Hilfe der zuvor genannten Silikon-schlüssel einen Prototypen aus rosa Plattenwachs her. Dabei dient uns der Gaumenstempel zur Übertragung der erarbeiteten Daten auf das neue Implantatmodell

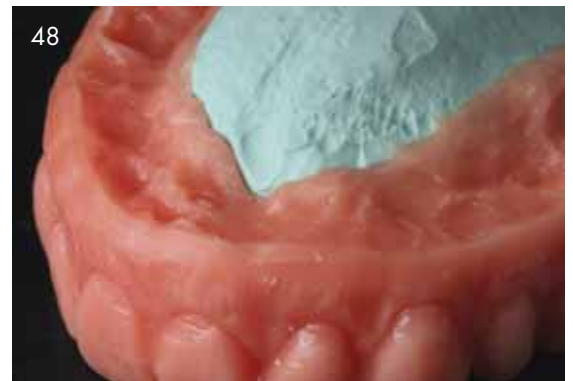
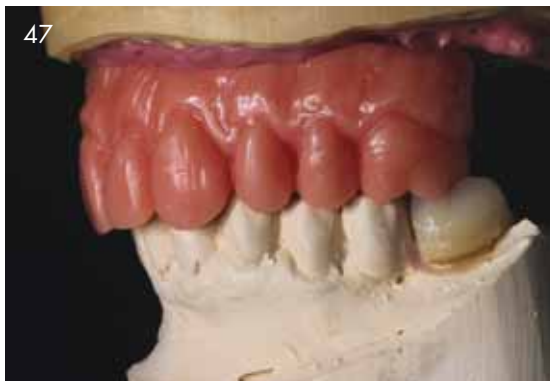
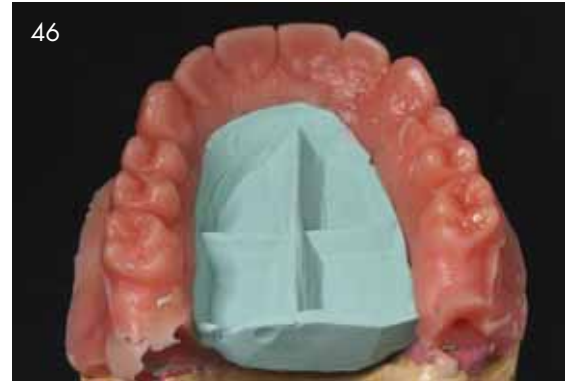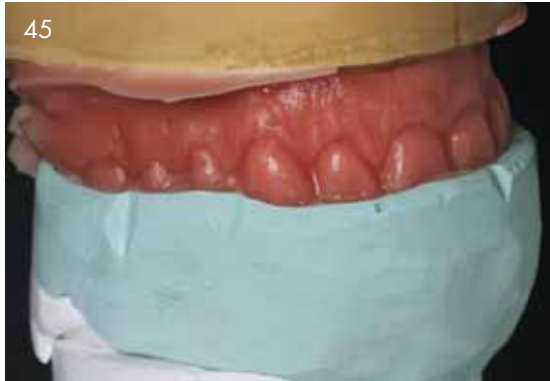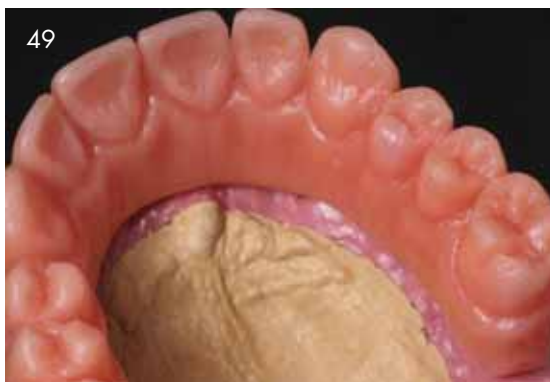Abb. 49 und 50  
Die äußeren Dimensionen des Prototyps übertragen wir mit einem Filzstift auf das Implantatmodell, um letztendlich die Basalflächen so gestalten zu können, dass sie gut zu reinigen sind und die Phonetik nicht beeinträchtigt wird



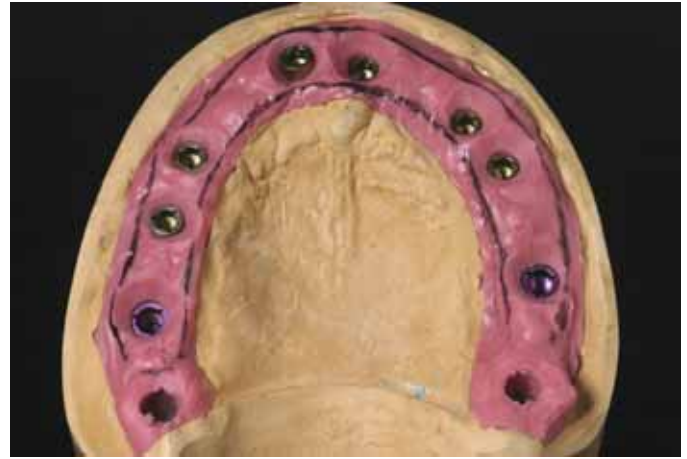
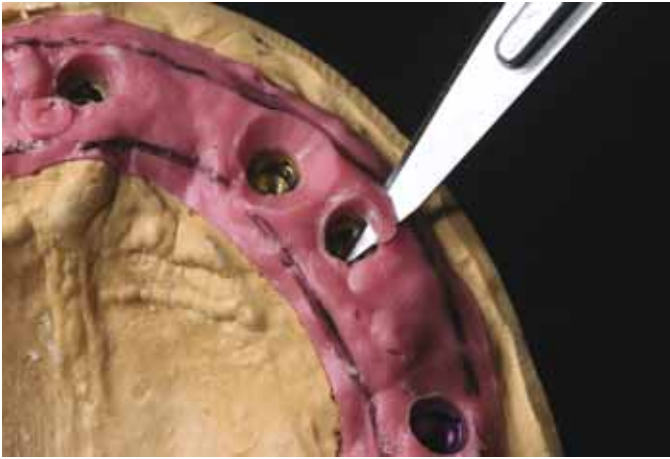


Abb. 51 und 52 Zunächst wird die weichbleibende Zahnfleischmaske von der Implantatschulter zur Basislinie trichterförmig beschnitten

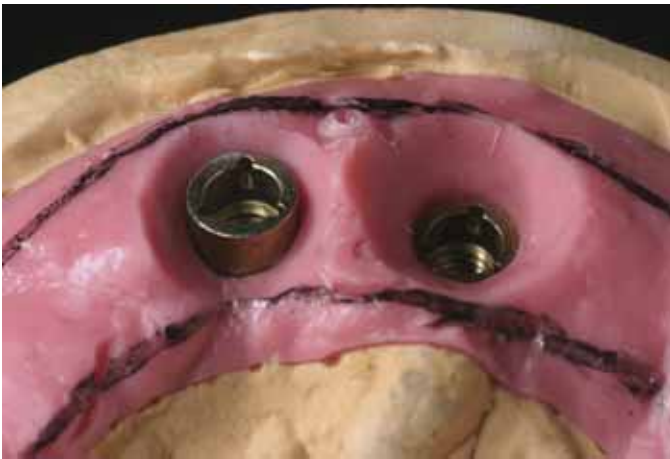

Abb. 53 Aus den vorangegangenen Bildern und dieser Abbildung wird ein Problem ersichtlich: die Implantatschulter in regio 11 liegt etwas hoch, was bezüglich der Dimensionierung der Basis in Richtung palatinal von Nachteil sein könnte. Daher modellieren wir die Implantatschulter an dieser Stelle etwas über



Abb. 54 Nachdem die Zahnfleischmaske mit einem Skalpell entsprechend zum Implantat eröffnet wurde, wird die Basalfläche mit einer Fräse gezielt bearbeitet, sodass wir uns optimale Pontics schaffen

linie. Nun kann der Pontic mit einer Fräse sehr gezielt bearbeitet werden. Entgegen der häufig vertretenen Meinung, lässt sich das von mir verwendete Silikon sehr gut rotierend bearbeiten. Dadurch schaffen wir uns optimale Pontics (Abb. 54).

### Prothetisches Konzept

Der Blick auf die mittels Gaumen- und Inzisalkonter einartikulierten Modelle verdeutlicht die große vertikale Distanz von etwa 24 mm, die wir mit der prothetischen Rekonstruktion überbrücken müssen (Abb. 55). Dies ist auch der Grund, warum hier ein etwas anderes Material- und Versorgungskonzept zum Tragen kommt. Aus Erfahrung greife ich bei großen Implantatsuprakonstruktionen wieder verstärkt auf extraharte hochgoldhaltige Legierungen zurück. Anfängliche Ausflüge in die Welt des Zirko-

niumdioxids hatten sich, zumindest bei großen Implantatarbeiten, als kritisch erwiesen. Ich kann und möchte meinen Kunden, Patienten und mir aber keine Experimente zumuten und habe mich daher für das – aus meiner Sicht – sicherere Konzept entschieden. Würden wir diesen Fall allerdings nur aus „Gold“ anfertigen, würde dies in Bezug auf den großen Raum, den wir mit der Konstruktion füllen müssen, einen enormen Material- und gusstechnischen Aufwand nach sich ziehen. Ein entsprechendes Volumen lunkerfrei und ohne weitere Schädigung des Gussgefüges zu gießen, bedeutete eine enorme Herausforderung, der wir uns in Anbetracht unseres rationellen Arbeitskonzepts nicht stellen wollten. Zudem wären die Gesamtkosten aufgrund des aktuellen Goldpreises enorm. Wir haben uns daher für eine Kombination aus Neuem und Bewährtem entschieden.



Abb. 55  
Die Modelle wurden mittels Gaumenkonter ein-artikuliert. Der angebrachte Inzisalkonter verdeutlicht die große vertikale Distanz von etwa 24 mm, die wir mit der prothetischen Rekonstruktion überbrücken müssen

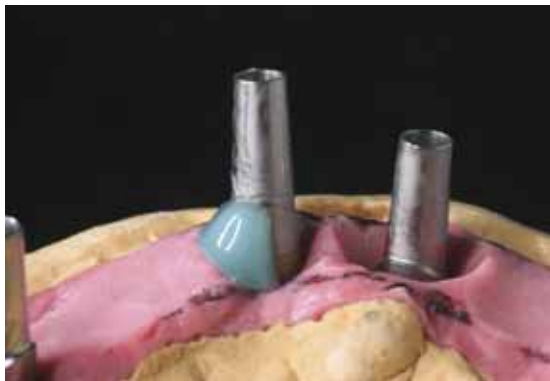

Abb. 56 und 57 Da die Primärkonstruktion aus Metall viel zu schwer werden würde und sich für diesen Übergangsbereich Keramik als Werkstoff anbietet, greifen wir auf Zirkoniumdioxid zurück. Hierfür modellieren wir mit dem zum Bearbeitungssystem gehörenden lichthärtenden Kunststoff auf die konfektionierten Implantataufbauten die Außenkontur der zukünftigen Primärteile. So lässt sich auch die zu hoch liegende Implantatschulter ohne Weiteres übermodellieren

Die Unterkonstruktion, also die Abutments fertigen wir zu diesem Zweck aus stabilem, gewebefreundlichem und leichterem Zirkoniumdioxid, die Überkonstruktion aus strategisch günstig getrennten Gerüstsegmenten aus einer EM-Legierung.

### Primärstrukturen aus Zirkoniumdioxid

Für die Herstellung der Implantataufbauten aus Zirkoniumdioxid greifen wir auf ein manuelles Kopierfrässystem zurück. Dieses bietet alle Freiheitsgrade, um die zum Teil komplexen Strukturen reproduzieren zu können. Außerdem gewährt das System ein hohes Maß an Flexibilität – sowohl in Bezug auf die individuelle Umsetzung als auch auf das, in unserem Labor benötigte Auftragsvolumen.

Als erstes modellieren wir mit dem zum System gehörenden, lichthärtenden Kunststoff auf die kon-

fektionierten Implantataufbauten die Außenkontur der zukünftigen Primärteile (Abb. 56 und 57). Da diese später, der gemeinsamen Einschubrichtung entsprechend gefräst werden, mussten die konfektionierten Implantataufbauten nicht 100 %ig ausgerichtet werden (Abb. 58). Die fertigen Primärteile wiesen zum Teil Längen auf, wie wir sie bis dato noch nie gesehen haben. Das längste Teil maß 16 mm (Abb. 59). Wir können und konnten die Primärteile nur deshalb so gezielt anfertigen, da wir den Raum, der uns in allen drei Richtungen zur Verfügung steht, genau kennen. Jede Veränderung, zum Beispiel eine Veränderung der Zahnstellung, könnte – unter Missachtung der festgelegten äußeren Dimensionen – im Extremfall dazu führen, dass wir mit unserer Unterkonstruktion die Außenkontur durchstoßen. Wir bedienen uns daher der bewährten Kontertechnik, um uns jederzeit orientieren zu können (Abb. 60).


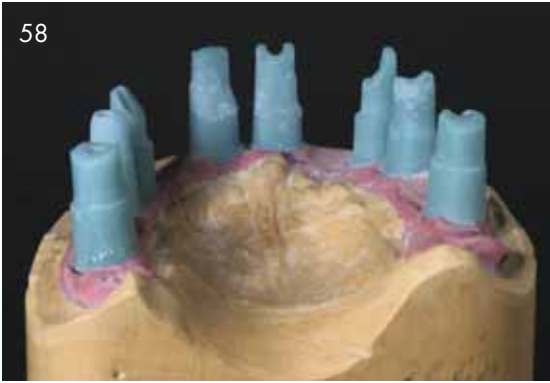


Abb. 58  
Als Klebebasis, die die Verbindung zum Implantat herstellt, verwenden wir immer Original-abutments

Abb. 59  
Die fertigen Primärteile waren zum Teil 16 mm lang, was wir bis dato noch nie erlebt hatten

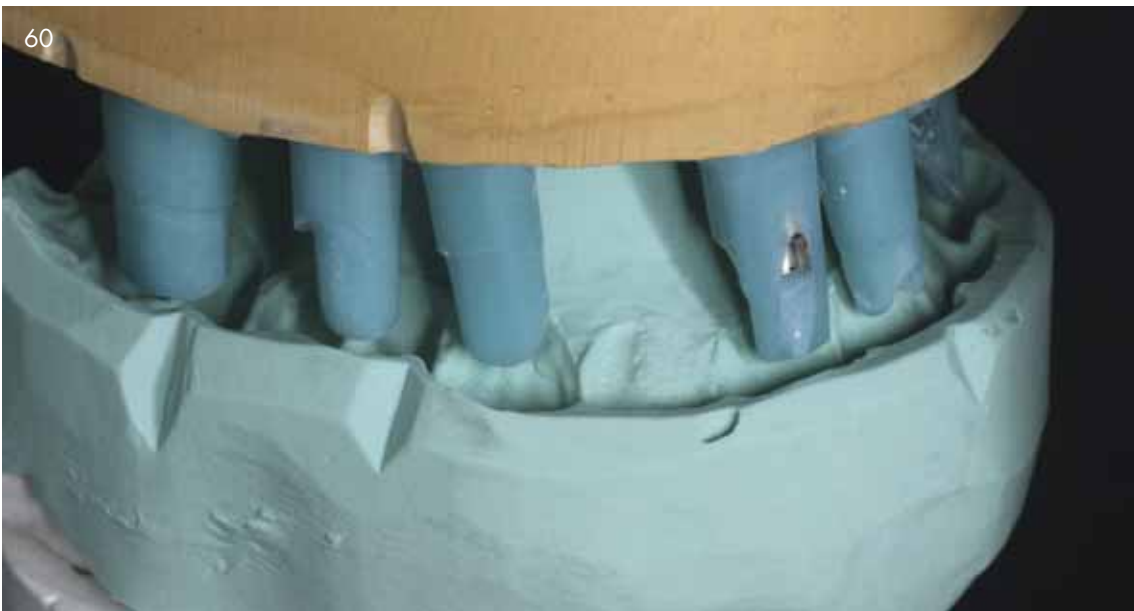


Abb. 60  
Da wir den Raum, der uns in allen drei Richtungen zur Verfügung stand, mit den drei Kontern jederzeit überprüfen können, konnten wir die Primärteile gezielt anfertigen



Abb. 61 und 62 Um uns Zeit beim Fräsen zu sparen, bringen wir die Kunststoffteile mithilfe des Fräsgesäts, das wir wie ein Parallelometer nutzen, in die Nullposition. Somit müssen wir den Tisch des Kopierfräasers nur dann kippen, wenn wir die Außenflächen fräsen – die schwierig zu fräsenden Innenflächen der Primärteile sind parallel ausgerichtet. Der mittlere Blank wurde in der Höhe maximal ausgenutzt

Beim Platzieren der Primärteilprototypen im Fräsrahmen ist Vorsicht geboten und unser Köpfchen gefragt. Denn wenn wir acht Aufbauten in einem Blank fräsen wollen, müssen wir auf eine gemeinsame Einschubrichtung achten, um uns das manuelle Fräsen nicht unnötig zu erschweren. Zwar lässt sich der Frästisch in alle Richtungen abkippen, dies wäre aber viel zu umständlich und zeitaufwändig. Daher brin-

gen wir die Kunststoffteile mithilfe des Fräsgesäts, das hierbei als Parallelometer fungiert, in die Nullposition, sodass wir den Tisch des Kopierfräasers nur dann kippen müssen, wenn wir die Außenflächen fräsen (Abb. 61). Die schwierig zu fräsenden Innenflächen der Primärteile sind parallel ausgerichtet (Abb. 62). Die so ausgerichteten und in den Halterahmen festgeklebten Primärteile werden nun in üblicher Weise

Abb. 63 Die ausgerichteten und in den Halterahmen geklebten Sekundärteile werden nun in üblicher Weise mit dem Kopierfrässystem abgetastet und auf den Weißling übertragen





Abb. 64 Nach dem Verschlichten werden die acht gefrästen Sekundärteile dichtgesintert. Sie bringen ein Gesamtgewicht von nur 14,2 g auf die Feinwaage. In Gold hätten diese 42,6 g gewogen. Durch die großzügige Gestaltung sparen wir zudem bei der Tertiärstruktur Material und halten somit die Gesamtmenge des eingesetzten Edelmetalls möglichst gering, ohne Kompromisse in Punkto Stabilität eingehen zu müssen

mit dem Kopierfrässystem abgetastet und auf den Weißling übertragen (Abb. 63).

Die acht gefrästen Primärteile werden nach dem Verschlichten auf einem speziellen Bett aus winzigen Keramikkügelchen dichtgesintert und wiegen hier-nach insgesamt 14,2 g (Abb. 64). Hätten wir die Teile aus Gold gefertigt, so würden sie das dreifache wiegen, da Gold eine spezifische Dichte von zirka  $18 \text{ g/cm}^3$ , Zirkoniumdioxid dagegen eine von zirka

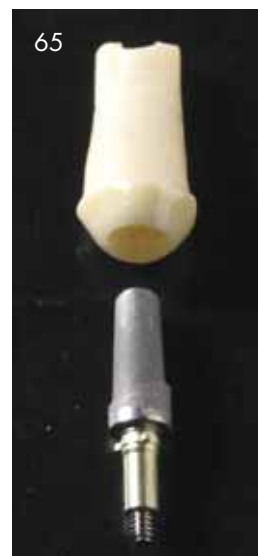

Abb. 65 und 66 Hiernach werden die dichtgesinterten und eingefärbten Zirkoniumdioxidaufbauten mit den Camlog Inset-Abutments verklebt.

$6 \text{ g/cm}^3$  besitzt. Somit haben wir für die Primärteile die perfekte Materialwahl getroffen. Durch die großzügige Gestaltung sparen wir bei der Suprakonstruktion Material und halten somit die Gesamtmenge des eingesetzten Edelmetalls möglichst gering, ohne Kompromisse in Punkto Stabilität einzugehen. Anschließend werden die dichtgesinterten und eingefärbten Zirkoniumdioxidaufbauten mit Pannavia auf die Camlog Inset-Abutments aufgeklebt (Abb. 65 und 66).



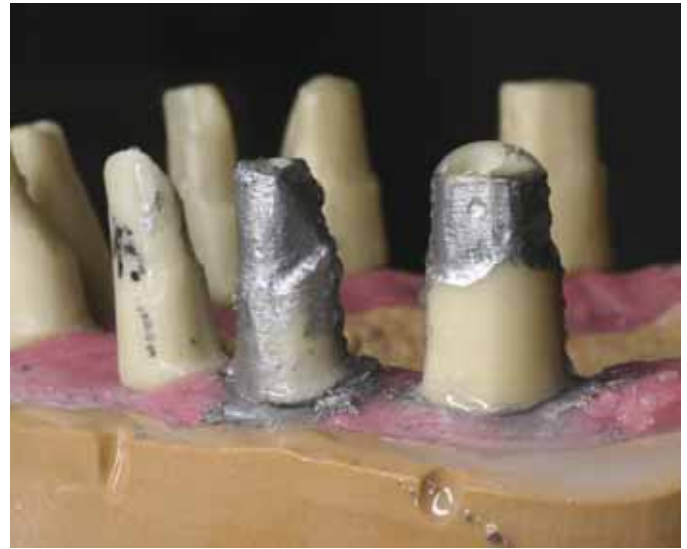


Abb. 67 und 68 Nach dem Aushärten des Klebers muss im Fräsgerät die gemeinsame Einschubrichtung der Primärteile mit 2°-Fräsern eingestellt werden. Da man bei Zirkoniumdioxid nur schlecht erkennt, wo bereits gefräst wurde und wo nicht, hat es sich bewährt, die Aufbauteile mit wasserresistentem Silberpulver zu bestreichen

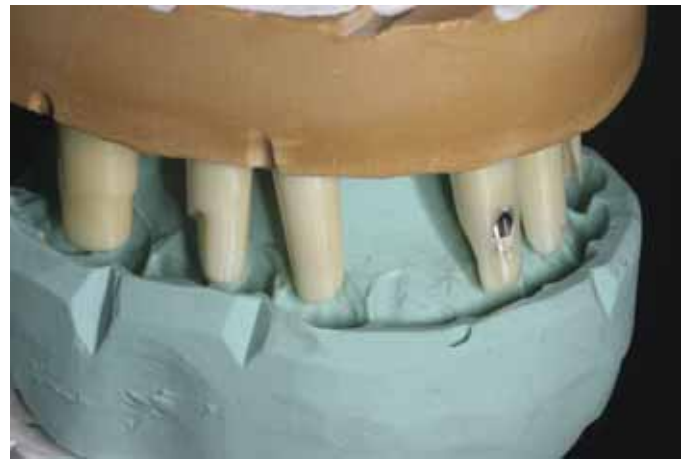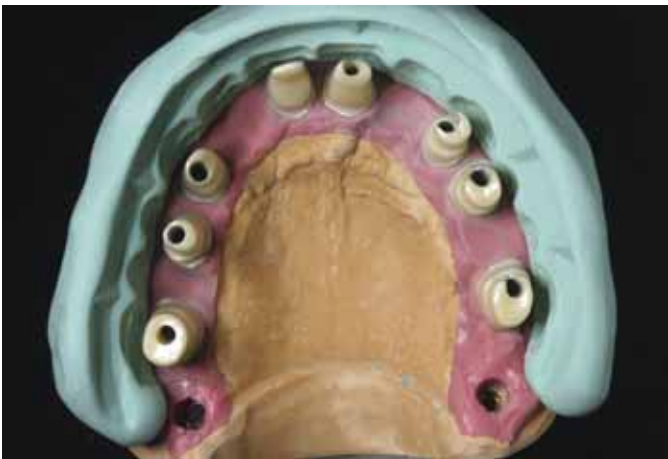


Abb. 69 und 70 Mit dem Vestibulärschild und dem Inzisalkonter lässt sich nun die Dimensionierung, Anlage und Ausdehnung der Sekundärteile für die weitere Konstruktion kontrollieren. Wir erhalten wertvolle Informationen über den Raum, der uns für die Tertiärkonstruktion und die Keramikschichtung zur Verfügung steht

## Sekundärstrukturen aus Edelmetall

Nach dem Aushärten des Klebers können die Aufbauten zur weiteren Bearbeitung auf das Implantatmodell aufgeschraubt werden. Zunächst muss im Fräsgerät die gemeinsame Einschubrichtung mit 2°-Fräsern eingestellt werden. Da man bei Zirkoniumdioxid im Gegensatz zu Metall nicht oder nur schlecht erkennt, wo bereits gefräst wurde und wo nicht, hat es sich bewährt, die Aufbauteile mit einem wasserresistenten Silberpulver zu bestreichen (Abb. 67 und 68). So lassen sich die bereits gefrästen Flächen gut kontrollieren und wir verhindern Unterschnitte.

Mit dem Vestibulärschild und dem Inzisalkonter können wir nun die für die weitere Konstruktion wichtige Dimensionierung, Anlage und Ausdehnung der Primärteile kontrollieren (Abb. 69 und 70). Wir erhalten wertvolle Informationen über den Raum, der uns für die Suprakonstruktion und die Keramikschichtung zur Verfügung steht.

Die fertigen Primärgerüste (Abb. 71) werden nun mit Modellierkunststoff überzogen, um Gerüstkäppchen für die Suprastruktur zu bekommen. Hierbei zeigt sich eine Besonderheit. Da auch die Überkonstruktion aufgrund der vertikal zu überbrückenden Dimension sehr voluminös ausfallen würde, duplizieren wir Wachsgussstifte unterschiedlicher Dicke und fertigen uns Einbettmassekerne an (aus der EBM, die wir für die Gesamteinbettung verwenden). Diese wurden jeweils im Zentrum mit einem Wolframdraht versehen, der ein Stück aus den EBM-Stiften herauschaut. Mit diesem Draht werden die EBM-Stifte im Bereich der Brückenglieder in die Zahnfleischmaske gesteckt und ebenfalls übermodelliert. Dadurch erhalten wir hohle Brückenglieder (Abb. 72 und 73). Nun müssen wir zum besseren Verständnis nochmals einen Schritt zurück gehen. Zuvor hatten wir unseren Wachspotypen mit einem 1:1 Silikon (lässt sich leichter aufdehnen) dupliert (Abb. 74 und 75), um die



Abb. 71  
Nachdem die  
gemeinsame  
Einschubrichtung  
der Sekundärgerste  
eingestellt wurde ...

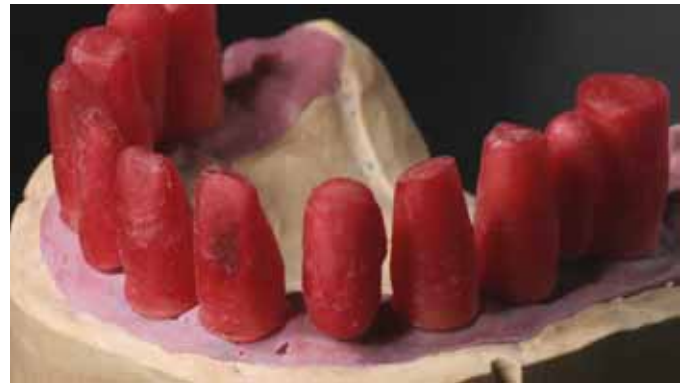

Abb. 72 und 73 ... werden sie mit Modellierkunststoff überzogen. Dadurch erhalten wir passgenaue Hülsen für die Tertiärstruktur. Da auch die Überkonstruktion sehr voluminös ausfallen würde, duplizieren wir Wachsgussstifte unterschiedlicher Dicke und fertigen uns daraus Einbettmassekern mit einem Wolframdraht in deren Zentrum an. Diese werden über den Draht im Bereich der Brückenglieder in die Zahnfleischmaske gesteckt und übermodelliert, wodurch wir hohle Brückenglieder erhalten

endgültige Form der Versorgung aus einem fräsbaren Wachs auf die Gerüste aus Modellierkunststoff übertragen zu können (Abb. 76 bis 80). Ausgehend von der so abgeformten Außenkontur sind wir unter Zuhilfenahme der Silikon Schlüssel in der Lage, sukzessive zurückzuplanen und die Konstruktion anatomisch verkleinert zu reduzieren, dass sie die keramische Verblendung ideal unterstützt. Hierfür zeichnen wir uns zunächst den Übergang zwischen roter und weißer Ästhetik an, was beim Reduzieren in Wachs dem Übergang der Schmelz-Zement-Grenze entspricht. Mit einem 2°-Fräser reduziert man nun mithilfe der Silikonkonter zunächst die koronalen und dann die gingivalen Bereiche, um sicher zu stellen, dass wir interdental genügend Platz für die Papillen schaffen (Abb. 81 bis 82). Durch das Cut-back-Verfahren erhalten wir idealisierte Gerüste. Auch den interdentalen, inzisalen Bereich sollten wir großzügig freilegen (Abb. 83 und 84). Zum einen sparen wir dadurch

Gold und zum anderen verbessern wir in diesen Bereichen den Lichttransport der Keramik. Nach dem Abnehmen werden die mit dem EBM-Kern versehenen und dadurch hohl gelegten Brückenglieder deutlich (Abb. 85). Der Basal herausragende Wolframstift stellt den Verbund zur Einbettmasse her und verhindert ein Abbrechen des langen Einbettmassekerns beim Gießen (Abb. 86).

Die Gerüste werden nach der Sabbath-Technik angestiftet und gegossen, da mir diese – vorausgesetzt wir halten alle erforderlichen Parameter ein – einen spannungsfreien und homogenen Guss gewährleistet (Abb. 87). Nun wird der EBM-Kern samt Wolframdraht herausgestrahlt und bereits nach wenigen kleinen Schleifkorrekturen passt das Gerüst tadellos auf das Modell und der Randschluss ist optimal (Abb. 88 und 89).

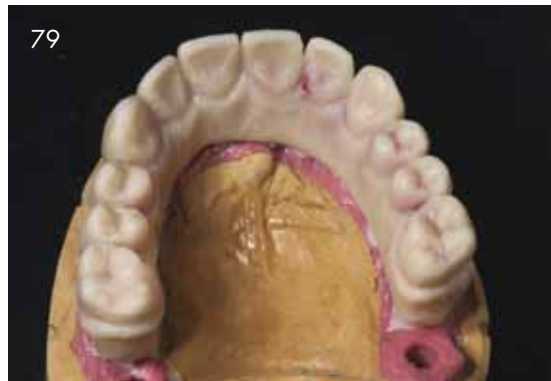
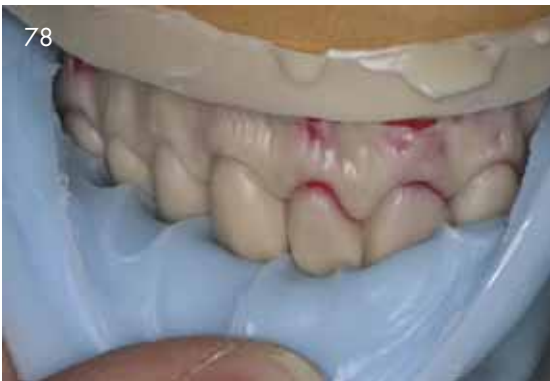
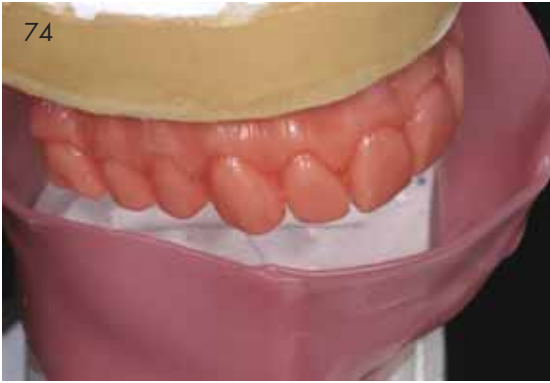
Abb. 74 bis 79  
Zum besseren Verständnis müssen wir einen Schritt zurück: unser Wachsprototyp wurde mit einem 1:1 Silikon, das sich besser aufdehnen lässt, dupliert, um aus einem fräsbaren Wachs die endgültige Form der Versorgung auf die Gerüste aus Modellierkunststoff übertragen zu können

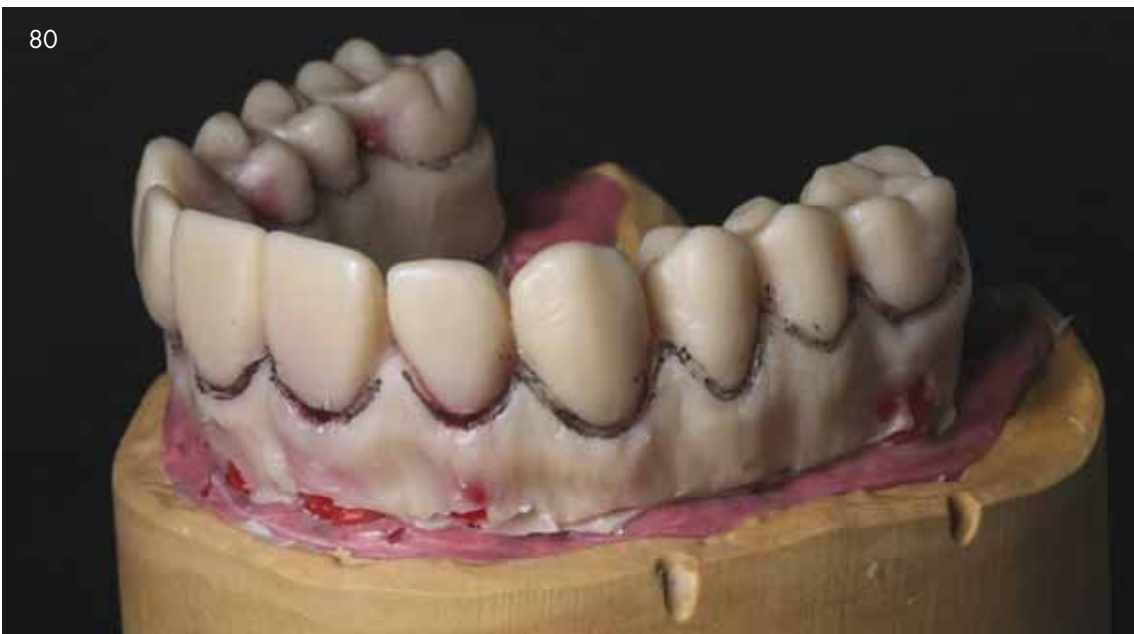

Abb. 80  
Das Anzeichnen des Rot-Weiß-Übergangs ist notwendig, um sich beim Reduzieren besser orientieren zu können



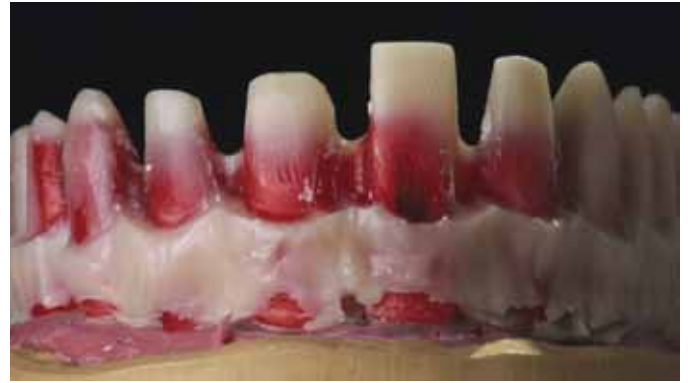
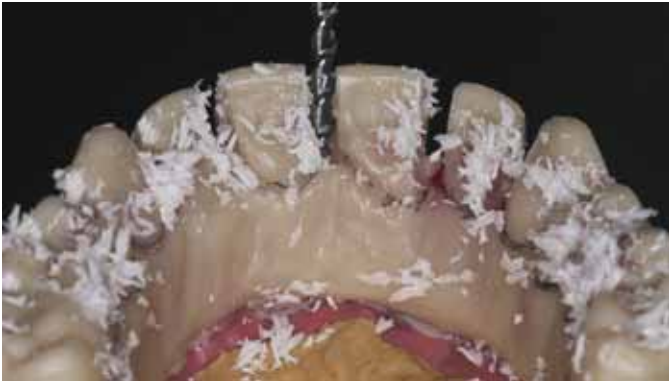
Abb. 81 und 82 Ausgehend von der so abgeformten Außenkontur sind wir unter Zuhilfenahme der Silikon Schlüssel in der Lage, Backward-planning zu betreiben und die Konstruktion so zu reduzieren, dass sie die keramische Verblendung ideal unterstützt. Hierfür zeichnen wir den Übergang zwischen roter und weißer Ästhetik, also den Übergang der Schmelz-Zement-Grenze an und reduzieren mit einem Wachsfräser zunächst die koronalen und dann die gingivalen Bereiche

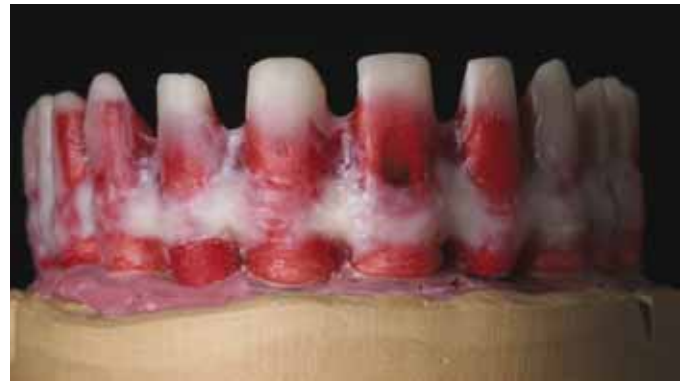
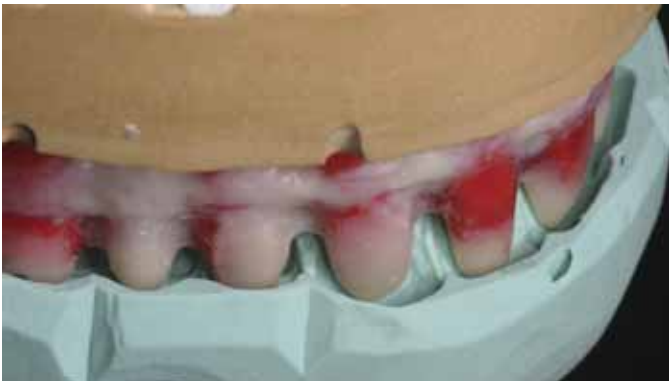
Abb. 83 und 84 Um sicher zu stellen, dass wir interdental genügend Platz für die Papillen schaffen, kontrollieren wir das Reduzieren mit den Silikonkontern. Dieses Vorgehen sichert uns ideale Gerüste. Auch der interdental, inzisale Bereich sollte unter Zuhilfenahme der Konter frei gelegt werden. Zum einen sparen wir dadurch Gold und zum anderen verbessern wir in diesen Bereichen den Lichttransport der Keramik.

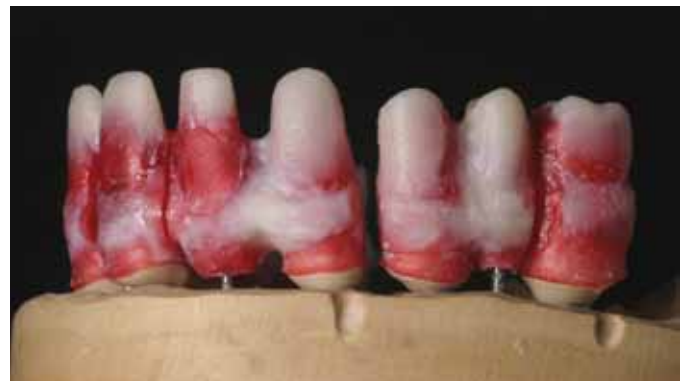
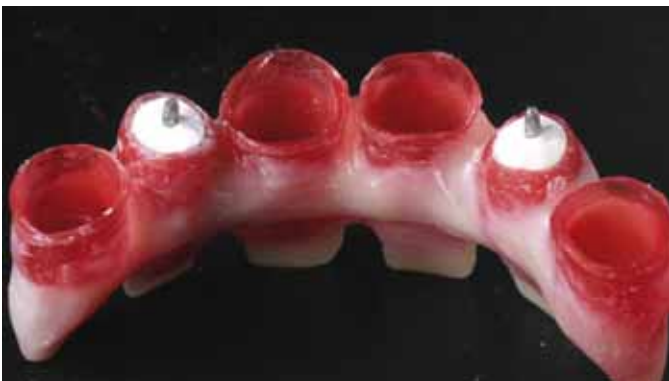
Abb. 85 und 86 Das abgenommene Frontzahnbrückengerüst von basal. Im Bereich der Brückenglieder ist der ummantelte EBM-Kern zu sehen. Der Wolframdraht stabilisiert den Kern beim Einbetten. Zudem dient der als Fixierung auf dem Modell und verhindert ein Abbrechen des Einbettmassekerns beim Gießen

### Gerüst-, Ästhetik- und Funktionseinprobe in einer Sitzung

Von nun an zeigt sich, dass die vom Behandler aufgebraachte Zeit bei der Zentriknahme sehr gut investiert war, denn nun sind wir in der Lage, drei Schritte auf einmal zu gehen. Neben der Gerüstein-

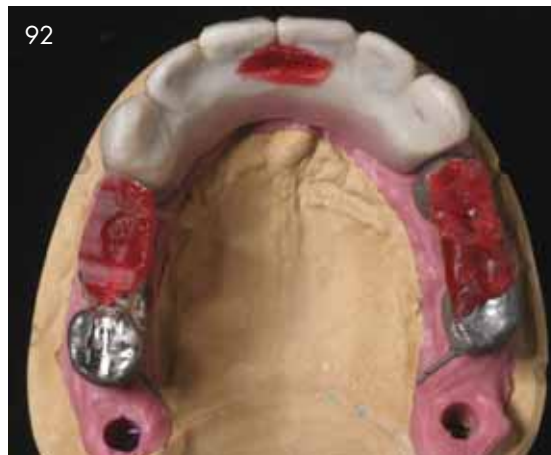
probe kann der Behandler eine Ästhetikkontrolle und eine erneute Zentrikkontrolle durchführen. Somit können wir bereits zum nächsten Termin die Arbeit definitiv abschließen, denn eine Rohbrand-



Abb. 87 bis 89  
Die nach der Sabath-Technik angestifteten und gegossenen Gerüste, passen nach dem Ausstrahlen der EBM-Kerne und wenigen Schleifkorrekturen spannungsfrei auf das Modell – der Randschluss stellt sich optimal dar

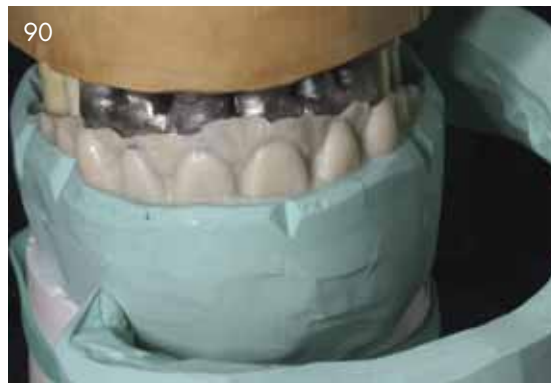

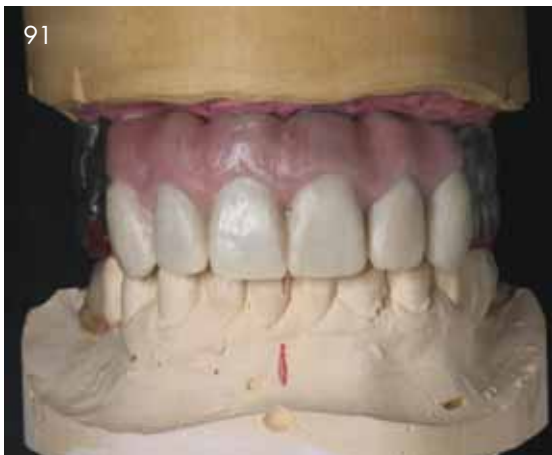Abb. 90 bis 92  
Von nun an zeigt sich, dass die zuvor aufgebrachte Zeit – sei es bei der Zentriernahme oder der Anfertigung der Silikonkonter – sehr gut investiert war. Nun sind wir in der Lage, neben der Gerüsteinprobe eine Ästhetik- und eine erneute Zentriertkontrolle durchzuführen. Zur Herstellung des Wax-ups auf unserem Gerüst dient wieder der dreigeteilte Konter. Somit kann die Arbeit bereits zum nächsten Termin abgeschlossen werden. Eine Rohbrandeinprobe sowie Zentriertkontrolle entfällt dank bester Arbeitsunterlagen



einprobe und Zentriertkontrolle sind somit nicht mehr notwendig. Unerlässliche Helfer waren und sind hierbei perfekte Unterlagen vom Behandler sowie unsere Silikonschlüssel, die ein ständiges Reproduzieren der ästhetischen und funktionellen Parameter erlauben (Abb. 90 bis 92). Die aufgeschraubten Zirkoniumdioxid-Implantataufbauten verdeutlichen, dass die Dimensionierung genau richtig gewählt wurde; die Gingiva wird leicht verdrängt, ohne anämisch zu werden. Im Bereich der Papilla incisiva ist noch das Hilfsimplantat zu sehen, das kurz darauf explantiert wurde (Abb. 93). Zudem wird der sensible subgingivale Bereich gut abgedichtet. Im Verlauf dieser Universalsitzung wird die Äs-

thetik kontrolliert. Hierzu werden die Bipupillarlinie und die Kanten der Schneide- und Eckzähne mit einem Lineal verbunden, um zu kontrollieren, ob diese beiden Ebenen parallel zueinander stehen. Wäre dies nicht der Fall, hätten wir bei der Übertragung der Patientendaten mit Sicherheit einen Fehler begangen. Zudem kontrolliert der Behandler die Mittellinie (Abb. 94).

Nun, da die Patientin, der Behandler und der Techniker die ästhetischen Parameter abgesehen haben und die Zentrik mit etwas Temp bond nachjustiert wurde, lässt sich die Restauration ohne Bedenken fertig stellen (Abb. 95).



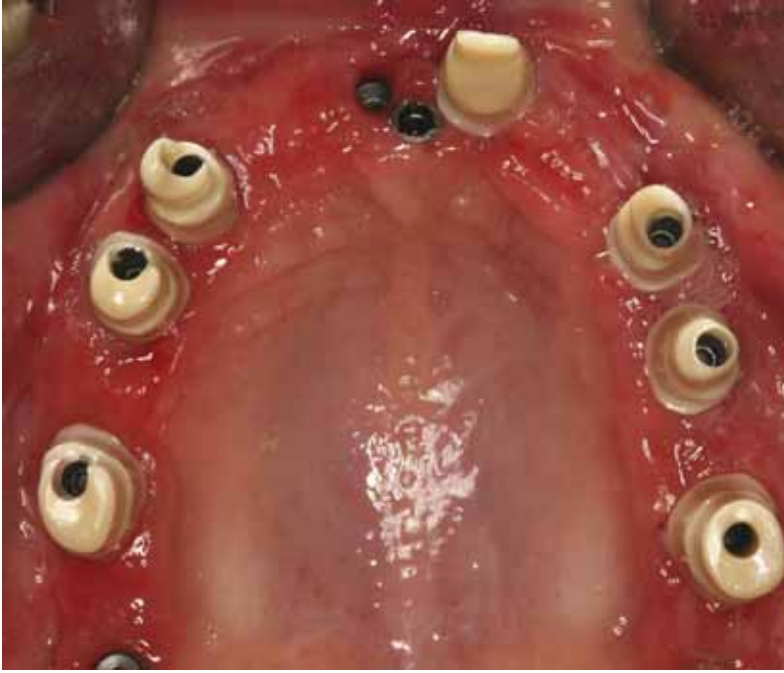

Abb. 93 Die aufgeschraubten Zirkoniumdioxid-Implantataufbauten in situ. Sowohl die Dimensionierung als auch das Material sind genau richtig; die Gingiva wird leicht verdrängt, ohne anämisch zu werden

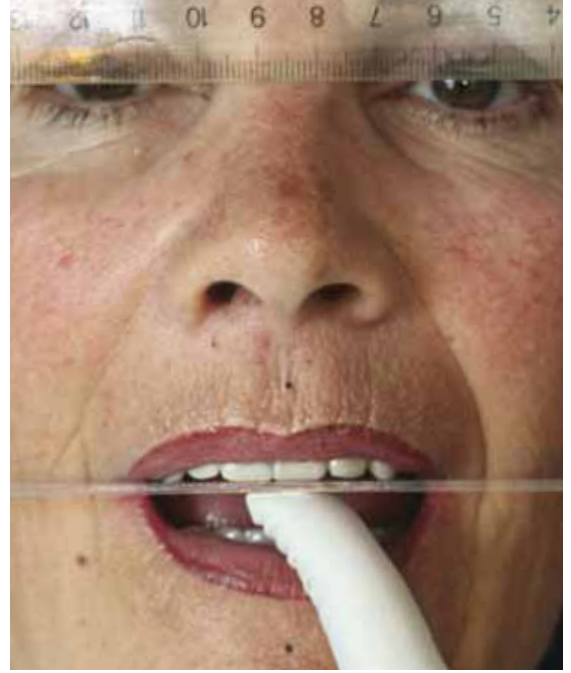

Abb. 94 Im Verlauf dieser Sitzung wird zusätzlich die Gesamtästhetik kontrolliert. Hierzu werden die Bipupillarlinie und die Schneide- und Eckzähne mit einem Lineal verbunden, um zu kontrollieren, ob die Ebenen parallel zueinander sind. Zusätzlich wird die Mittellinie berücksichtigt

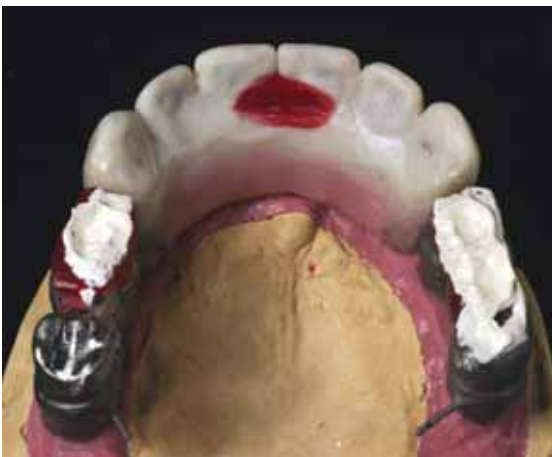

Abb. 95 Die Zentrik wurde im Verlauf dieser Sitzung etwas mit Temp bond nachjustiert. Nun kann es an die definitive Umsetzung gehen



Abb. 96 Fazit: Mühlen mahlen langsam, und wir haben bereits mehrmals die Erfahrung gemacht, dass viele Behandler und Kollegen sich scheuen, einen etwas anderen Weg zu gehen. Oft sind sie eher bereit, zusätzliche Arbeitsschritte in Kauf zu nehmen, anstatt von vorneherein effizient zu planen und vorzugehen. Wenn wir aber zusätzliche Hilfestellungen und Sicherungen, die zwar am Anfang ein wenig mehr Aufwand und Arbeit bedeuten, in unser Prozedere mit einbauen und dem Behandler an die Hand geben, sparen wir am Ende der Behandlung wertvolle Zeit und ersparen dem Patienten zusätzliche Sitzungen



## Fazit

Die Mühlen mahlen langsam, und ich habe bereits selber mehrmals die Erfahrung gemacht, dass viele Behandler und Kollegen sich scheuen, einen Weg zu gehen, wie wir ihn zuvor beschrieben haben (Abb. 96). Oft ist man eher bereit, zusätzliche Arbeitsschritte einzubauen, anstatt von vorneherein so zu planen und vorzugehen, dass man möglichst effizient zum Ziel kommt. Ich glaube, dass der Grund für dieses umständliche Vorgehen oft der ist, dass der Behandler sowohl unserem Können als auch seinem eigenen nicht 100%ig traut. Wenn wir entsprechende Hilfestellungen und Sicherungen, die zwar am Anfang ein wenig mehr Aufwand und Arbeit bedeuten, in unser Prozedere mit einbauen und dem Behandler an die Hand geben können, so sparen wir am Ende der Behandlung wertvolle Zeit und ersparen dem Patienten zusätzliche Sitzungen. Getreu dem Leitsatz: Lieber am Anfang etwas mehr Zeit investieren, als am Ende durch lästige Nacharbeit viel Zeit, Geld und Ansehen zu verlieren.

*Wird fortgesetzt ...*

## Produktliste

Bezeichnung	Name	Hersteller/Vertrieb
Einbettmasse	Soft 3	Weber
Fließsilikon (1:1)	Adisil blau	Siladent
Gerüstmaterial	Ceramill ZI	Amann Girrbach
Knetsilikon	Platinum 85	Zhermack
Kopierfräseinheit	Ceramill Base	Amann Girrbach
Implantatsystem	Screw-Line	Camlog
Modellierkunststoff	Ceramill Gel	Amann Girrbach
	Pattern Resin	GC Germany
Modellier-/Fräswachs	Hardy	Gebdi
Modellgips	Alpenrock	Amann Girrbach
Plattenwachs	Hardi	Gebdi
Silberpuder	Majaesthetik	picodent
Edelmetalllegierung	P7	Altatec/Camlog
Zahnfleischmaske	GumQuick	Dreve

### Zur Person

Ralf Bahle wurde 1963 in Stuttgart als Sohn eines Feinmechanikermeisters geboren. Bereits in seiner Jugend entdeckte er seine künstlerische Ader beim kreativen Basteln und Malen. Von 1980 bis 1984 absolvierte er seine Ausbildung zum Zahntechniker in Stuttgart. Nach seiner Ausbildung begannen erfahrungsreiche Gesellenjahre, die er bis 1988 in zahlreichen Labors in und um Stuttgart erlebte. Darunter war er für ein Jahr im Labor Braunwarth, wo er – für damalige Verhältnisse – neue Erkenntnisse in der Ästhetik vermittelt bekam. 1989 „siedelte“ er, angezogen von der Schönheit der Natur, ins Allgäu über, wo er sich ein mehr als 100 Jahre altes Bauernhaus kaufte und originalgetreu restaurierte. Von 1989 bis 1992 arbeitete er in verschiedenen, im Allgäu ansässigen Dentallabors – davon auch mehr als ein Jahr im Labor Thiel. Dort lernte er dem Zeitgeist entsprechende, neue Erkenntnisse über Präzision und Funktion kennen. Nach einer zweijährigen Laborleitertätigkeit machte er sich 1993 in seinem Bauernhaus selbstständig. Hierfür wurde aus den ehemaligen Stallungen ein 100 m<sup>2</sup> großes, modernes und außergewöhnlich gelegenes Labor. Jetzt konnte er seine Erfahrungen und Erkenntnisse, die er auf zahlreichen Kursen, darunter bei Heinz Polz (†), Klaus Mütterthies, Jochen Peters und vielen mehr sammeln konnte, in seinem eigenen Konzept verwirklichen. Bereits 1989 fertigte er seine ersten Implantatarbeiten an. Fasziniert von dieser Technik und den damit verbundenen Herausforderungen stand für ihn schnell fest: auf dieses Gebiet spezialisiert sich unser Labor! Durch die Zusammenarbeit mit namhaften Implantologen wie Dr. Wolfram Bücking, Dr. Gerhard Iglhaut und Dr. Ralf Masur und Partner entwickelte sich ein sicheres, rationelles und reproduzierbares Teamkonzept, das er seit 2000 in Kursen und Abendveranstaltungen vermittelt. In einem 2005 eigens eingerichteten Schulungsraum können Kursteilnehmer in kleinen Gruppen sein Erfolgskonzept erlernen und die reizvolle Umgebung genießen. Seit 2008 ist er Referent beim Curriculum Implantatprothetik und Zahntechnik der DGI.



### Kontaktadresse

Ztm. Ralf Bahle • Dentaris GmbH • Missener Straße 63 • 88299 Leutkirch • Fon +49 7567 1264 • Fax +49 7567 1265 [labor@dentaris.de](mailto:labor@dentaris.de)

Festsitzende Implantatversorgung eines stark atrophierten Oberkiefers

# Silikonschlüssel zum Erfolg – Teil 3

Ein Beitrag von Ztm. Ralf Bahle, Leutkirch/Deutschland

Im zweiten Teil (dd 9/08) beschrieb der Autor die Planung und Anfertigung der einzelnen Konstruktionselemente für die prothetische Rekonstruktion. Die Patientin sollte im Oberkiefer festsitzend auf Implantaten versorgt werden. Hierfür wurden drei VMK-Brücken geplant. Da bei der Patientin ein großer vertikaler Knochenverlust ausgeglichen werden musste, wurden die konfektionierten Implantatabutments mit großzügig dimensionierten Zirkoniumdioxidaufbauten „verlängert“. Somit spart man Material und zusätzliche Kosten, ohne auf die Vorteile der bewährten VMK-Technik verzichten, oder Abstriche bei der Stabilität machen zu müssen. Im dritten und letzten Teil geht es nun – um erneut einen Begriff aus der Automobilindustrie zu verwenden – an die Hochzeit der einzelnen Strukturen. Im Verlauf der keramischen Verblendung zeigt sich schließlich, dass Ztm. Ralf Bahle nicht nur ein hervorragender Techniker, sondern auch ein erfahrener Keramiker und leidenschaftlicher Ästhet ist.

**Indizes:** Backward planning, Implantatmodell, Schwäbisches-Konzept, Sekundärkonstruktion, Silikonschlüssel, Sekundärgerüst, VMK-Technik

## Zur Erinnerung: Die Sekundärstruktur

Da die Patientin nach langer Tragezeit einer Oberkiefertotalprothese einen enormen vertikalen Knochensubstanzverlust aufwies, mussten wir bei der Planung der zahntechnischen Rekonstruktion einige Dinge beachten. Die festsitzenden Implantatbrücken sollten aus Sicherheitsgründen auf Metallgerüsten basieren. Da wir mit der Rekonstruktion bis zu 24 mm vertikale Distanz überbrücken mussten, treten selbst bei der Verarbeitung einer extraharten Supralegerung material- und verarbeitungstechnische Probleme auf. Um diese zu umgehen, wurde das Bewährte mit dem neuen kombiniert. Das heißt konkret: großzügig dimensionierte Primärkronen aus dem hochfesten und vergleichsweise leichten Zirkoniumdioxid und eine dadurch gewonne filigranere Sekundärkonstruktion aus Edelmetall. Zusätzlich wurde diese im Bereich der Brückenglieder hohl gestaltet, um zusätzliches Material zu sparen. Passungenauigkeiten, wie sie durch die Kontraktion großvolumiger Gussobjekte unweigerlich auftreten, sowie schlechte Gussge-

füge können dadurch vermieden werden – ohne Abstriche bei der Stabilität machen zu müssen. Zudem lässt sich teures Material einsparen.

## Ein rundum wirtschaftliches Konzept

Neben den zuvor genannten Vorteilen, die sich durch die Einsparung des Edelmetalls und den Einsatz von Zirkoniumdioxid ergeben, macht sich das stimmige Gesamtkonzept bezahlt. Denn dadurch, dass der Behandler zu einem frühen Zeitpunkt der Behandlung eine exakte Zentriknahme vorgenommen hat, konnten drei Arbeitsschritte in einer Sitzung abgedeckt werden. Neben der Gerüsteinprobe wurde eine Ästhetik- und eine erneute Zentrikkontrolle durchgeführt. Somit können wir in diesem Beitragsteil die Versorgung definitiv abschließen. Eine Rohbrandeinprobe und Zentrikkontrolle wurden hinfällig. Wichtige Dienste leisteten uns bis zu diesem Zeitpunkt die anfangs angefertigten Silikonschlüssel, mit denen



Abb. 97 Die Gerüste kommen zurück von der Einprobe, die Zentrik wurde in den Artikulator übertragen, sodass es an die definitive Umsetzung in Keramik gehen kann. Erstaunlich ist das Gewicht der filigranen Gerüste. Mit 52,9 g Gold kann eine vertikale Divergenz von über 2 cm überbrückt und 12 Zähne ersetzt werden

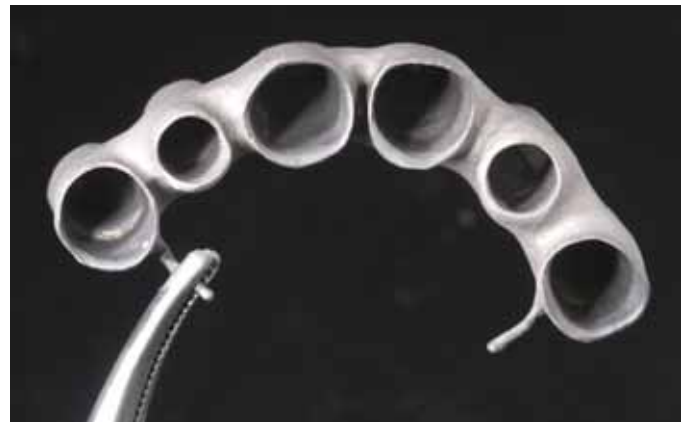


Abb. 98 Durch ein geschicktes Gerüstdesign, lassen sich Materialeinsparungen wie diese verwirklichen. Nun stellt sich allerdings die Frage, wie die basalen Hohlräume der Brückenglieder wieder geschlossen werden können

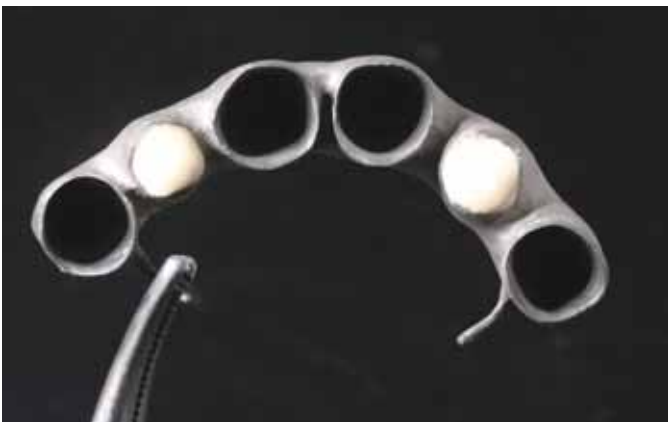

Abb. 99 In den 80ern des letzten Jahrhunderts, hatte der Goldpreis rekordverdächtige Dimensionen angenommen. Aus dieser Zeit entstammt die „Inzoma-Technik“, bei der präfabrizierte hohle Brückenglieder vor dem Verblenden mit einem Fill-Opaker durch Riffeln aufgefüllt wurden. Diese Technik haben wir wiederbelebt

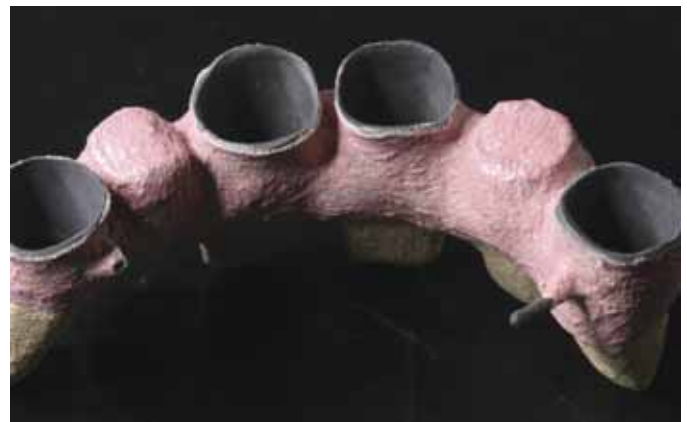

Abb. 100 Nach zwei Fill-Opaker-Bränden kann das Gerüst in der herkömmlichen Art und Weise opakert werden

sich die ästhetischen und funktionellen Parameter ständig reproduzieren ließen und lassen. Natürlich sind auch perfekte Arbeitsunterlagen vom Behandlungsteam unabdingbar für den Erfolg.

Dass unsere bereits gut bekannten Silikonsschlüssel aber immer noch nicht „Feierabend“ haben, soll dieser dritte und letzte Teil der Beitragsreihe zeigen.

### Keramische Verblendung

Nun, da wir alle Schritte unternommen haben, um die definitive Versorgung fertig stellen zu können, kann es an die keramische Verblendung gehen. In Abbildung 98 ist das tatsächliche Gewicht, der reduzierten Brückengerüste dargestellt. Das heißt, wir können mit diesen Gerüsten eine vertikale Divergenz von über 2 cm überbrücken und 12 Zähne ersetzen und erreichen dabei ein Goldgewicht von nur 52,9 g. Ein respektables Ergebnis, wenn wir bedenken, dass wir ohne all die zuvor beschriebenen Einsparungsmaßnahmen summa summarum bei etwa 130 g gelandet wären.

Zu diesem Zeitpunkt stellt sich die Frage, wie die basalen Öffnungen der hohlen Brückenglieder wieder geschlossen werden können (Abb. 98). Hierzu erinnerte ich mich an die 80er Jahre, in denen der Goldpreis stark stieg und Strittigkeiten über die Paladiumbasislegierungen aufflammten. In dieser Zeit entstand die „Inzoma-Technik“ bei der präfabrizierte, hohle Brückenglieder vor dem Verblenden mit einem Fill-Opaker aufgefüllt wurden, um anschließend den Opaker auf das gesamte Gerüst aufzutragen. Diese Technik haben wir wiederbelebt. Wir riffeln den Opaker in den Hohlraum (Abb. 99) und brennen ihn so oft, bis kein Schrumpungsspalt mehr sichtbar ist. In unserem Fall waren zwei Brände vollkommen ausreichend. Anschließend kann in der herkömmlichen Art und Weise opakert werden (Abb. 100).

Bevor wir an die Verblendung der Brücken gehen, möchte ich einen Vergleich zum Verkehrsbrückenbau anstellen. Wenn wir über einen solche fahren oder gehen, haben wir ein gutes Gefühl. Wir zweifeln nicht an, dass wir sicher und heil auf der anderen Seite ankommen. Wir vertrauen der Konstruktion. Dieses Vertrauen fußt auf unserem Vertrauen in





Abb. 101 Wenn wir über eine Verkehrsbrücke fahren oder gehen, zweifeln wir nicht an, dass wir sicher und heil auf der anderen Seite ankommen. Wir vertrauen der Konstruktion, da wir von Bauvorschriften, Gesetzen und statischen Regeln wissen. Die Ingenieurskunst versichert uns, dass die Brücke aus technischer Sicht unbedenklich ist und hält, was sie verspricht. In unserem Fall bringen uns die Patienten bereits zu Beginn der Behandlung einen großen Vertrauensvorschuss entgegen. Sie sind bereit viel Geld auszugeben, weil Sie unserer Fachkompetenz vertrauen. Dieses Vertrauen ist nicht selbstverständlich und sollte nicht enttäuscht werden – mit der richtigen Technik sind wir in der Lage, unsere Ergebnissicherheit zu steigern

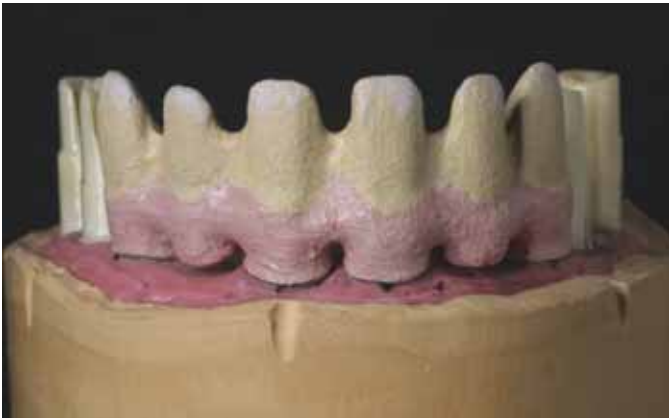

Abb. 102 Wir entscheiden uns bereits beim Opakern der Gerüste dafür, die rote und die weiße Ästhetik zusammen zu erarbeiten

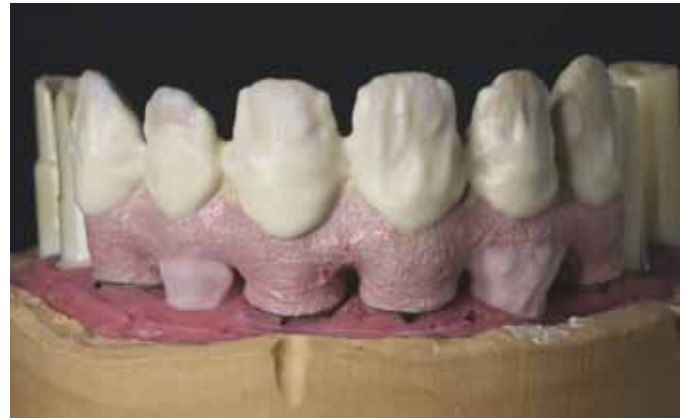
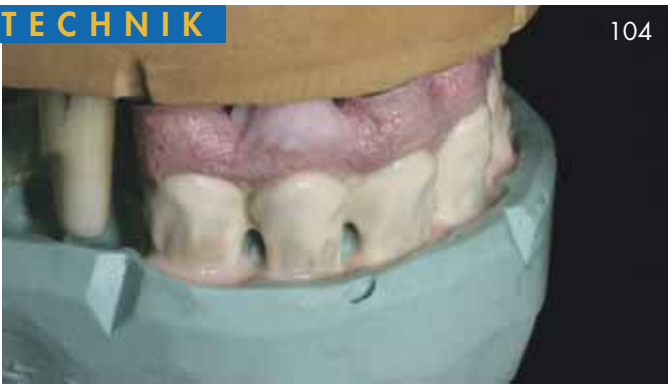
Abb. 103 Beide Arbeitsschritte zusammen ergeben am meisten Sinn, da wir dadurch die Anzahl der Brände so gering wie möglich halten können. Zunächst unterbauen wir die Pontics mit rosa Keramik um dann mit entsprechend aufgetragenem Opakdentin den Grundstein der weißen Ästhetik zu legen

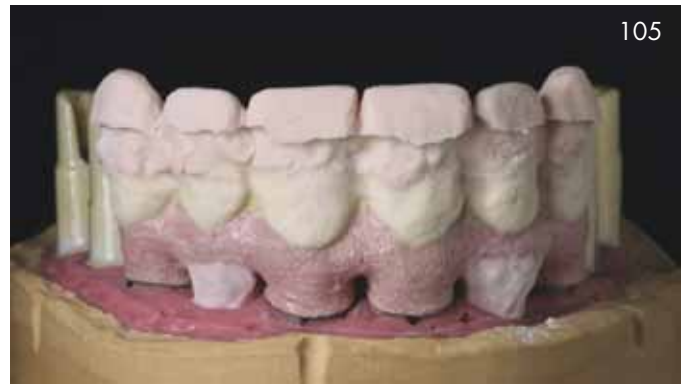die Bauvorschriften, Gesetze und statischen Regeln. Die Ingenieurskunst versichert uns, dass die Brücke – vom Fundament, über die Pfeilerdimensionierung, Brückenspanne bis hin zur Konstruktionsart – aus technischer Sicht unbedenklich ist und hält, was sie verspricht (Abb. 101). Übertragen wir dieses Gedankenmodell auf unsere dentalen Brücken, so müssen wir feststellen, dass die Patienten bereits zu Beginn der Behandlung uns einen großen Vertrauensvorschuss entgegen bringen. Denn sie entscheiden sich dafür, sehr viel Geld auszugeben, weil Sie sich auf unsere Fachkompetenz verlassen. Wir müssen uns daher darüber bewusst sein, dass wir dieses uns entgegengebrachte Vertrauen nicht enttäuschen dürfen. Daher benötigen wir eine Vorgehensweise, die es uns erlaubt, das was wir dem Patienten am Anfang versprochen haben, am Ende auch tatsächlich halten zu können. Deswegen greifen wir immer wieder auf un-

sere Silikonschlüssel zurück – diese ziehen sich wie ein roter Faden durch die gesamte Restauration – um mit dem Gaumen-, Inzisal- und Vestibulärschlüssel jederzeit kontroll- und reproduzierbar arbeiten zu können. Ergebnisse werden dadurch vorhersagbar und sicher!

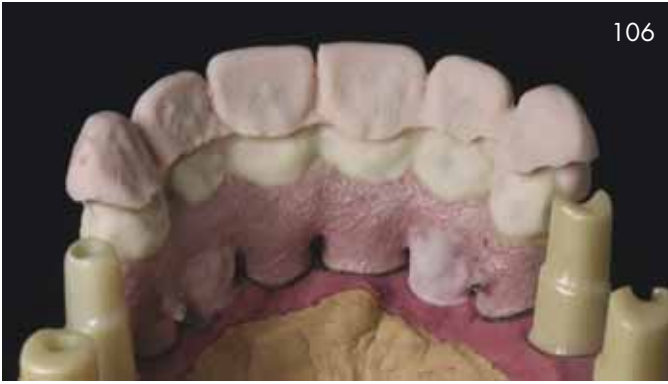Bevor wir mit der Verblendung beginnen, müssen wir uns darüber im Klaren sein, ob wir zuerst die rote oder die weiße Ästhetik schichten oder beides zusammen. Das Gerüst wurde entsprechend vorbereitet (opakert) und hält beide Optionen offen (Abb. 102). Beide Arbeitsschritte zusammen ergeben am meisten Sinn, da wir bei diesem Vorgehen die Anzahl der Brände so gering wie möglich halten. Deshalb ist es bei diesem Prozedere wichtig, zunächst die Pontics mit rosa Keramik zu unterbauen und dann mit entsprechend aufgetragenem Opakdentin an die Basis der weißen Ästhetik zu gehen (Abb. 103).



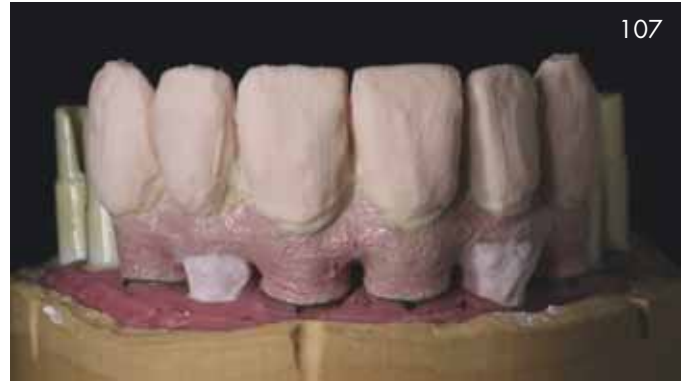104



105



106



107

Abb. 104 bis 106 Die Patientin versicherte im Verlauf der Behandlung immer wieder, dass sie die ursprüngliche Situation behalten möchte. Daher schichten wir die Dentinmasse in den isolierten Inzisalkonter, um den Inzisalverlauf auf das Brückengerüst zu übertragen – ein Konter, ...drei Teile, ...für alle Fälle

Abb. 107 Nun, da wir die Dimension der ursprünglichen Situation eins zu eins auf das Gerüst übertragen haben, können wir die Dentinschichtung fortsetzen

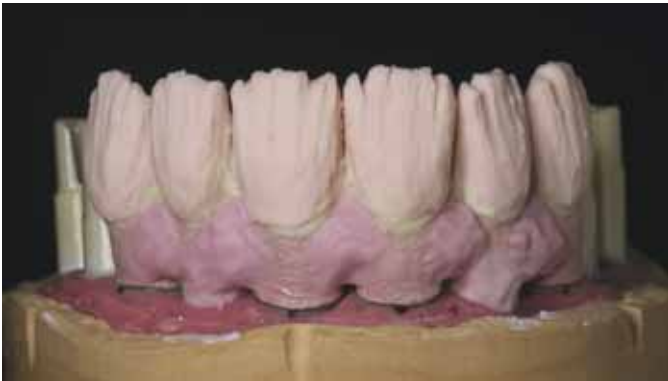

Abb. 108 Hier ist zu sehen, wie die internen Dentincharakteristika im Cut-back-Verfahren herausgearbeitet werden. Gleichzeitig werden die dunklen, etwas stärker durchbluteten Zahnfleischbereiche in den tieferen Regionen angelegt

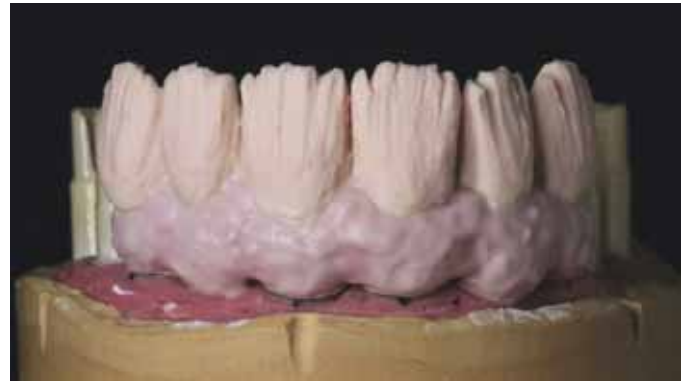

Abb. 109 Darüber schichten wir die hellere, da weniger durchblutete Gingiva. Für eine natürliche Reproduktion der Gingiva ist es empfehlenswert, auf ein größeres Sortiment an Gingivamassen zurückgreifen zu können

Da die Patientin im Verlauf der Behandlung und der damit verbundenen Ästhetikeinproben immer wieder versichert hat, dass sie die ursprüngliche Situation behalten möchte, schichten wir nun Dentinmasse in den isolierten Inzisalkonter, um den Inzisalverlauf auf das Brückengerüst zu übertragen (Abb. 104 bis 106). Nun, da wir die Dimension der ursprünglichen Situation eins zu eins auf das Gerüst übertragen haben, können wir – ausgehend von diesem Rahmen – die Dentinschichtung fortsetzen. Ob das nun dasselbe Dentin ist, wie zuvor, oder aber eine etwas anspruchsvollere Schichtung gewünscht ist, bleibt dem Techniker überlassen und ist Fallabhängig (Abb. 107). In der Ab-

bildung 108 ist zu sehen, wie die internen Dentincharakteristika (zum Beispiel die Mamelons) im Cut-back-Verfahren herausgearbeitet werden. Gleichzeitig legen wir die dunklen, etwas stärker durchbluteten Zahnfleischbereiche in den tieferen Regionen (Interdentalbereich und Umschlagsfalten) an. Darüber schichten wir die hellere, da weniger durchblutete Gingiva (Abb. 109). Es ist empfehlenswert, ein größeres Sortiment an Gingivamassen zu haben, um einen plastische und kontrastreiche – und somit letztlich lebendige Gingiva nachbilden zu können. Das von mir verwendete Keramiksystem ist mit fünf Zahnfleischmassen sehr gut geeignet.



Abb. 110  
Nach dem ersten Brand wird ersichtlich, dass trotz des Schrumpfs, das Fundament der Schichtung steht und wir uns den Feinheiten der Schichtung widmen können

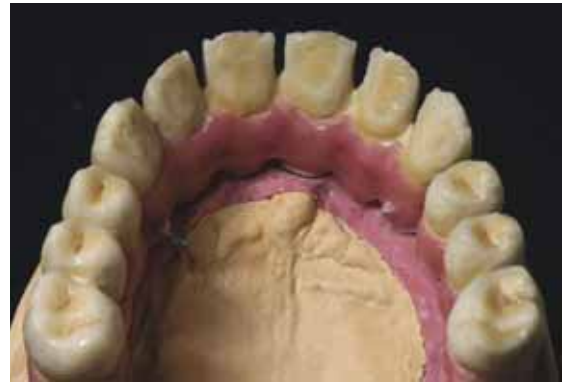
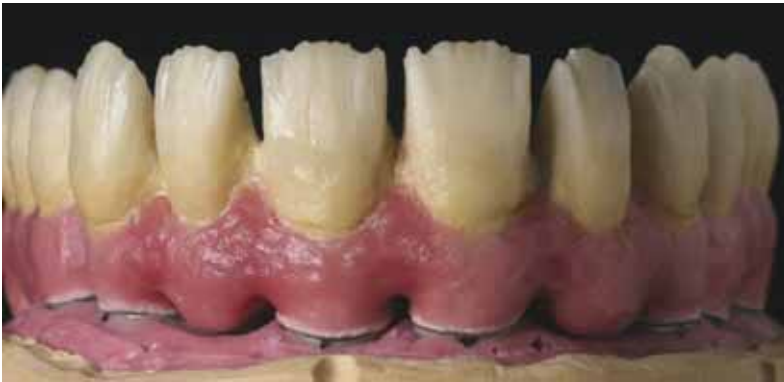
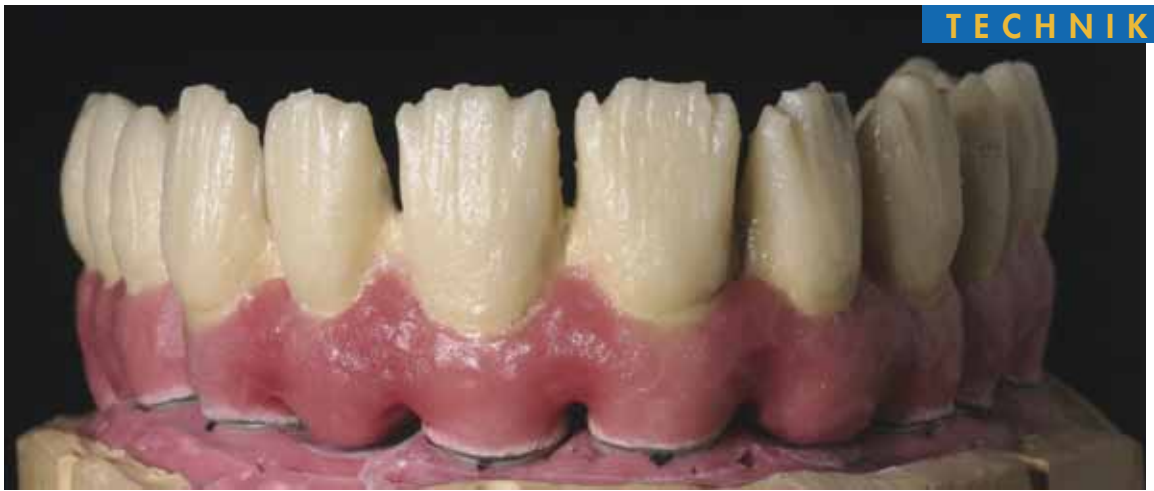Abb. 111 und 112 Nachdem die rote und weiße Ästhetik angelegt sind, akzentuieren wir die Restauration mit Malfarben (Charakterisierungsbrand). Bei 700 °C werden die Malfarben fixiert, ohne die Keramik zu stressen.

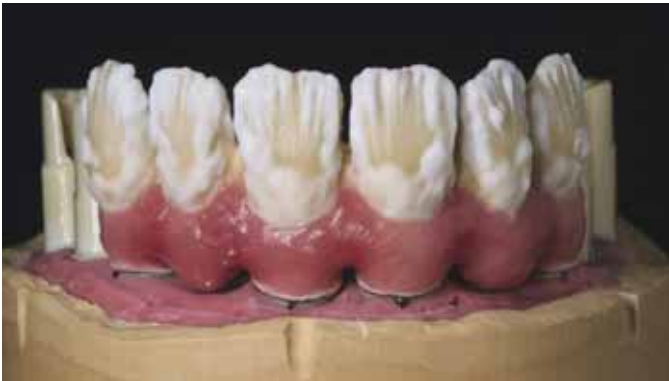

Abb. 113 Auf diesen Untergrund bringen wir zur weiteren plastischen Charakterisierung der Zähne die entsprechenden Transpa-Massen auf ...

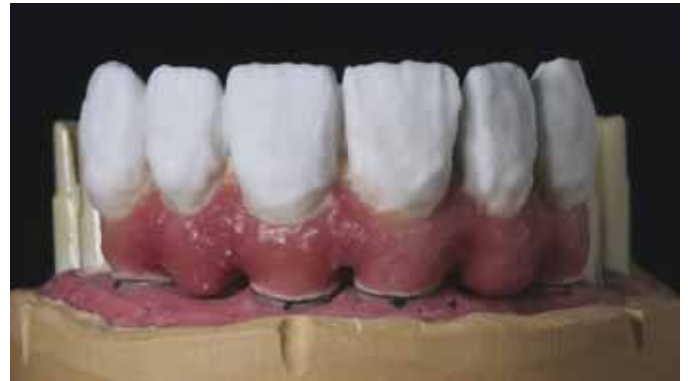

Abb. 114 ... bevor die Zahnform mit Schneide komplettiert wird

### Erster Brand

Hierauf folgt bereits der erste Brand, der die Schrumpfung gut verdeutlicht (Abb. 110). Dennoch wird ersichtlich, dass die Basis, das Fundament der Schichtung steht und wir uns nur noch auf die Feinheiten konzentrieren müssen. Die rote und weiße Ästhetik sind angelegt und müssen nur noch akzentuiert werden. Nun wird ein Charakterisierungsbrand mit Malfarben durchgeführt (Abb. 111 und 112), um den Überblick nicht zu verlieren. Ich unterteile mir das Schichten lieber in einen Dentin- und einen Schneidebrand, da ich zum einen die Schrumpfung besser kontrollie-

ren kann und zum anderen aus laborlogistischen Gründen nicht mehrere Stunden an der Schichtung sitze. Mit einem Brand bei 700 °C wird ein Zwischenbrand durchgeführt, bei dem die Malfarben fixiert werden, ohne die Keramik zu stressen. Auf diesen Untergrund bringen wir zur weiteren plastischen Charakterisierung der Zähne die entsprechenden Transpa-Massen auf (Abb. 113), bevor die Zahnform mit Schneide komplettiert wird (Abb. 114). Ist die weiße Ästhetik somit weitestgehend abgeschlossen, kann es an die Vervollständigung der Gingiva gehen. In die-



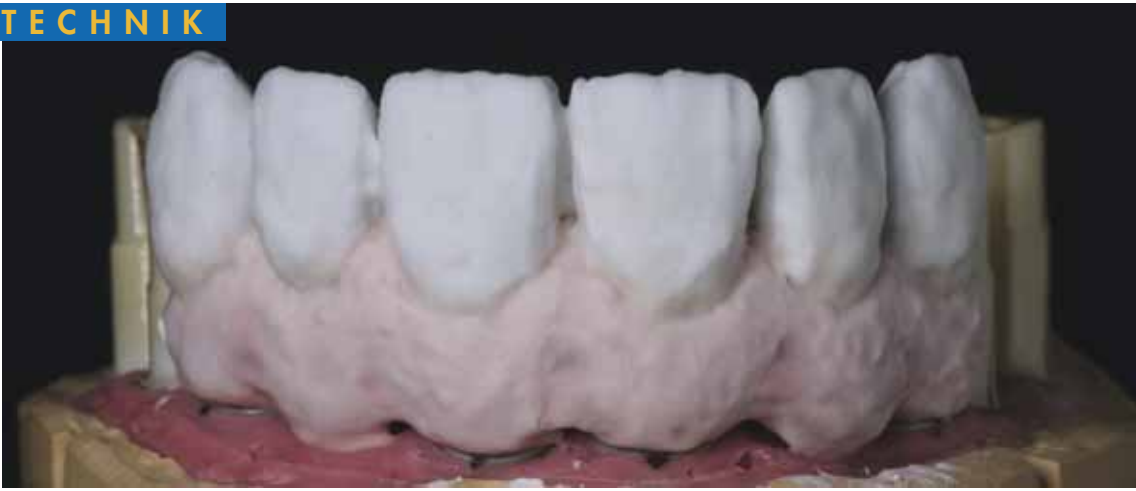

Abb. 115 Nachdem die weiße Ästhetik weitestgehend abgeschlossen wurde, werden Details der Gingiva – wie beispielsweise die Säume – mit weißlicheren Gingivamassen angelegt

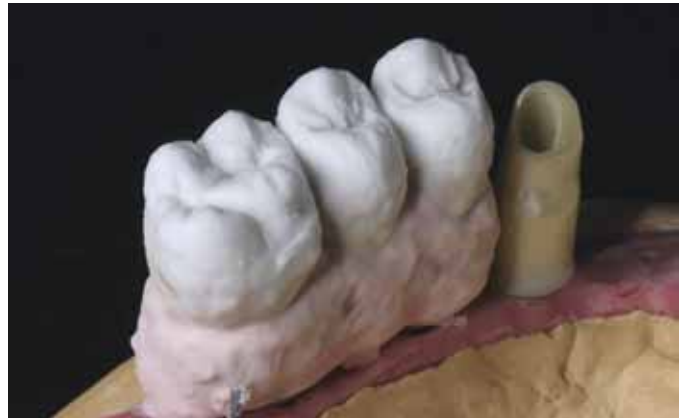
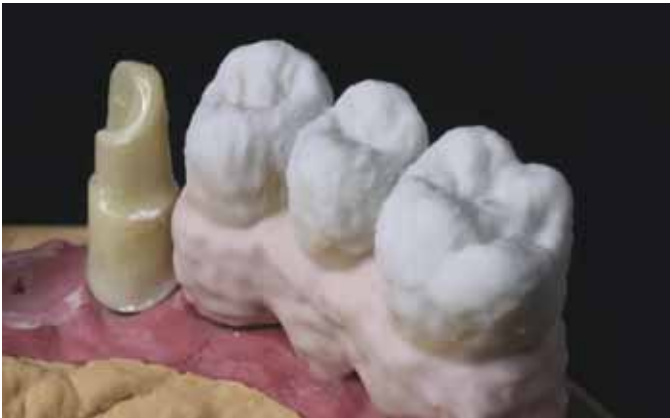
Abb. 116 und 117 Da wir auf eine weitspannige Hufeisenkonstruktion verzichtet und für eine dreigeteilte Versorgung entschieden haben, können wir Zeitversetzt und somit stressfreier verblenden und weiter bearbeiten. Im Seitenzahnbereich gehen wir gleich wie im Frontzahnbereich vor. Auch hier übertragen wir die erarbeitete Okklusion mit dem Inzisalkonter

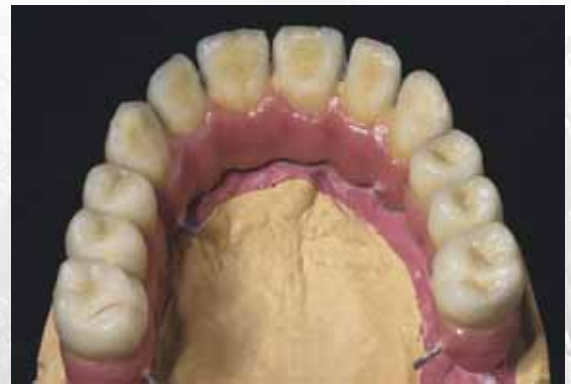
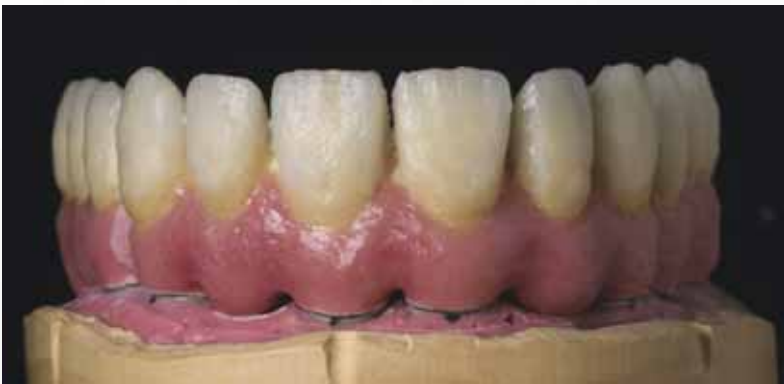
Abb. 118 und 119 Das Ergebnis nach dem zweiten Dentinbrand verdeutlicht, dass die Keramik aufgrund des stark reduzierten Gerüsts immer noch stark schrumpft. Dadurch, dass wir ein reduziertes Gerüst verwenden, können wir mehr Licht in die Verblendung und insbesondere in die Interdentalräume leiten

## Zweiter Brand

sem Schritt werden Details – wie beispielsweise die Säume – mit weißlicheren Gingivamassen angelegt (Abb. 115). Dadurch, dass wir auf eine weitspannige Hufeisenkonstruktion verzichtet und dafür eine dreigeteilte Versorgung gewählt haben, können wir Zeitversetzt und somit stressfreier verblenden und bereits fertig gebrannte Segmente gegebenenfalls schon mechanisch bearbeiten. Im Seitenzahnbereich verfahren wir nach dem gleichen Muster – und auch hier fangen wir die erarbeitete Okklusion mit dem Inzisalkonter ein und übertragen diese (Abb. 116 und 117).

Das Ergebnis nach dem zweiten Dentinbrand verdeutlicht, dass die Keramik immer noch sehr stark schrumpft. Der Grund hierfür ist, dass wir ein stark reduziertes Gerüst verwenden, um viel Licht in die Verblendung zu bekommen – insbesondere in die Interdentalräume. Dadurch vermeiden wir ein Verschatten der Restauration (Abb. 118 und 119).

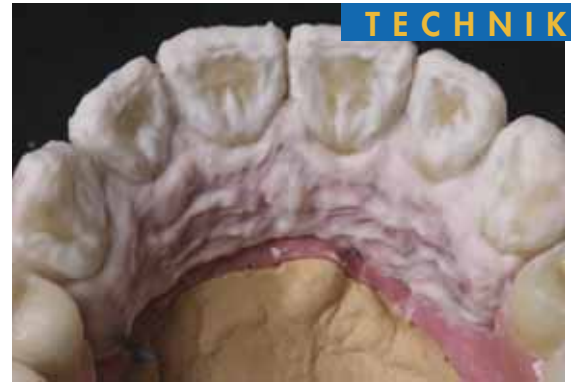
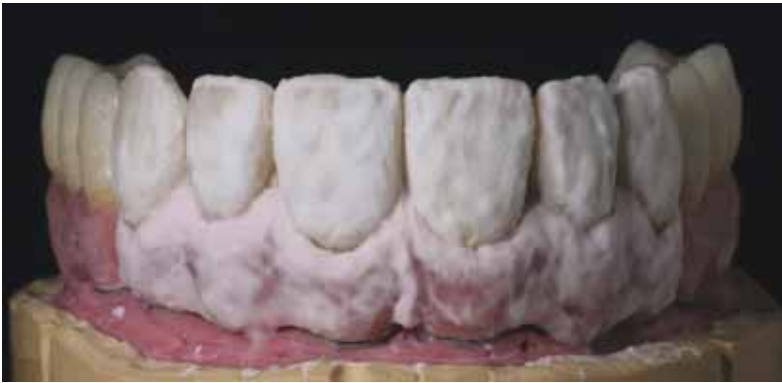

Abb. 120 und 121 Vor dem dritten Brand ergänzen wir lediglich die fehlenden Bereiche und verfeinern die Form. Am Zahnfleisch wird nun noch das Lippenbändchen und im palatinalen Bereich die Gaumenfalten angelegt. Diese sollten nicht zu stark ausgeprägt sein, da die harten Keramikgaumenfältchen vom Patienten sonst als störend empfunden werden

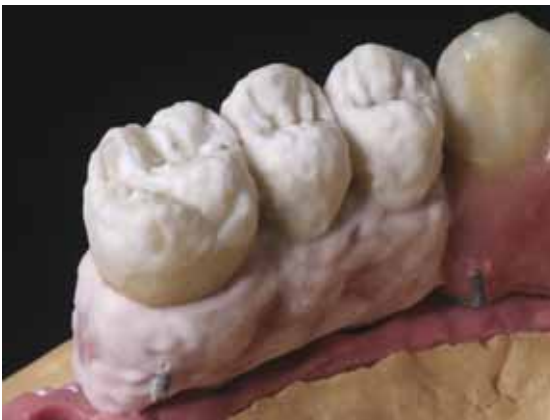

Abb. 122 Im Seitenzahnbereich ergänzen wir abschließend die Kauflächenmorphologie nach funktionellen Gesichtspunkten

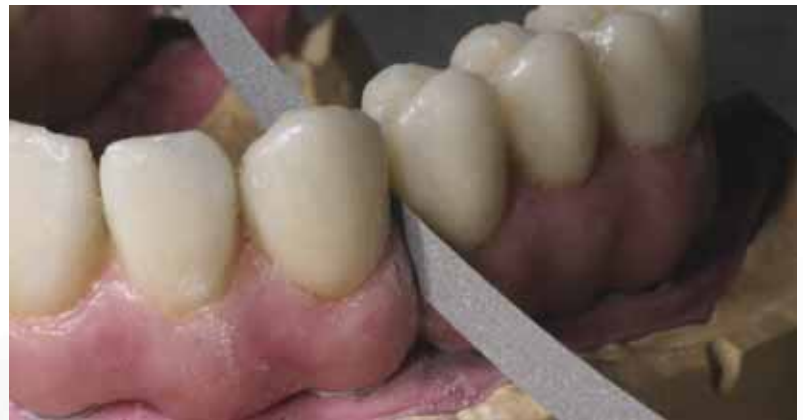

Abb. 123 Nach dem dritten Brand passen wir die Verbindungsstellen der einzelnen Segmente mit einem Diamantstreifen exakt aufeinander an

### Dritter Brand

Vor dem dritten Brand gleichen wir lediglich die Schrumpfung aus und ergänzen die fehlenden Bereiche und verfeinern die Form. Am Zahnfleisch wird nun noch das Lippenbändchen angelegt und im palatinalen Bereich die Gaumenfalten (Abb. 120 und 121). Diese sollten allerdings – auch wenn wir Techniker uns diesbezüglich in Disziplin üben müssen – nicht zu stark ausgeprägt sein, da wir es hierbei im Gegensatz zur weichen Schleimhaut mit harten Keramikgaumenfältchen zu tun haben, die vom Patienten sonst als störend empfunden werden. Im Seitenzahnbereich werden nochmals die Kauflächen morphologisch und funktionell ergänzt (Abb. 122). Nach dem dritten Brand müssen die Verbindungsstellen der einzelnen Segmente exakt aufeinander angepasst werden. Hierfür hat sich der in Abbildung 123 abgebildete Diamantstreifen hervorragend geeignet. Mit diesem lassen sich die Einzelteile exakt aneinander anpassen.

### Ergebnis

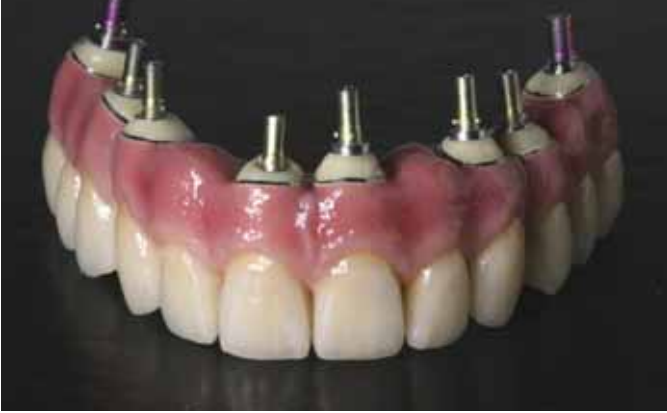Die fertige Arbeit zeigt uns, dass es sich gelohnt hat einen etwas anderen Weg zu gehen. Dieser mag für den Außenstehenden auf den ersten Blick zwar etwas kompliziert und umfangreich erscheinen, er ist aber, wenn das Prozedere fester Bestandteil der Laborprozesskette geworden ist, einen enormen Arbeitserleichterung. Sie werden sehen, dass es sich durchaus lohnt, ein paar Gramm Silikon mehr zu verwenden, um dadurch letztendlich Sicherheit in der Vorgehensweise zu bekommen.

Die klinische Zahnkrone sowie die Gingiva wirken sehr harmonisch, da die Übergänge und die Papillen naturgetreu nachgeahmt werden konnten. Die Papillen und die Interdentalräume stehen in einem sehr ausgeglichenen Verhältnis zu den Zähnen, die dadurch auch altersgerecht verschlossen wurden (Abb. 124 bis 127).

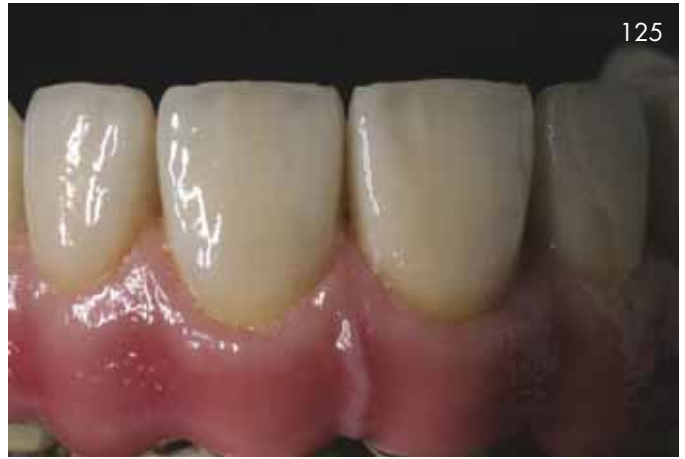Um den Übergang der einzelnen Segmente beim Lachen der Patientin nicht erkennen zu können, werden Bändchen angedeutet, die die Teilung kaschieren (Abb. 128 und 129). Auch die Übergänge der einzelnen, nun miteinander verheirateten Elemente –



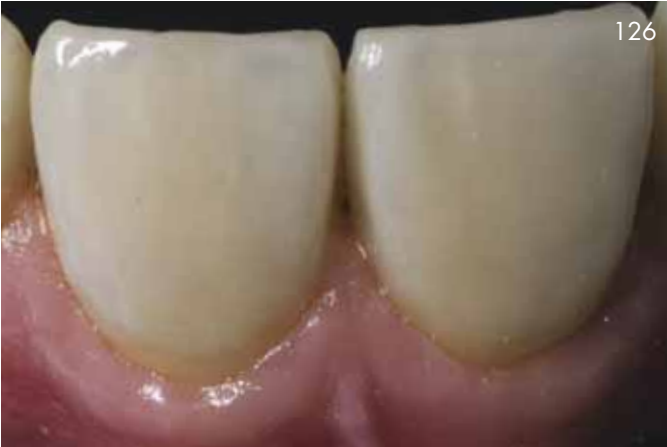124



125



126



127

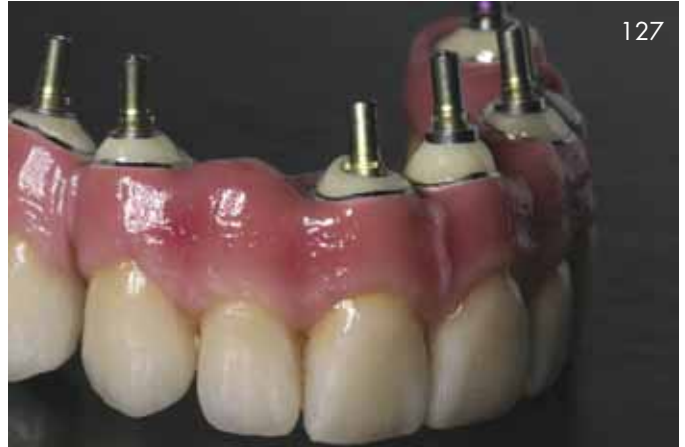

Abb. 124 bis 127 Die rote und die weiße Ästhetik wirken sehr harmonisch. Die Übergänge und die Papillen konnten naturgetreu nachgeahmt werden. Auch die mechanisch nachpolierte Oberfläche wirkt sehr natürlich

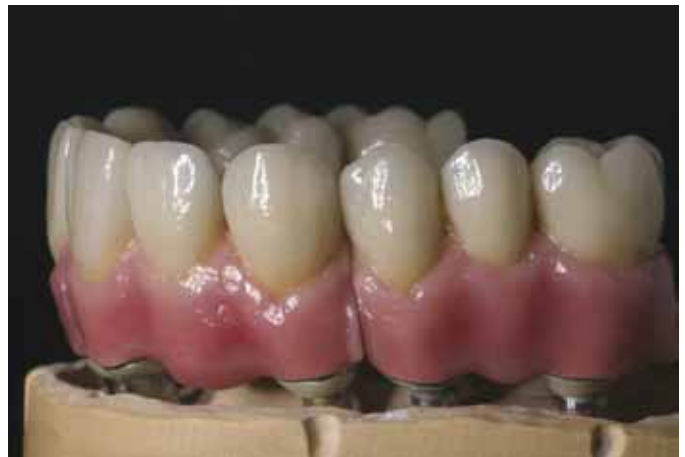
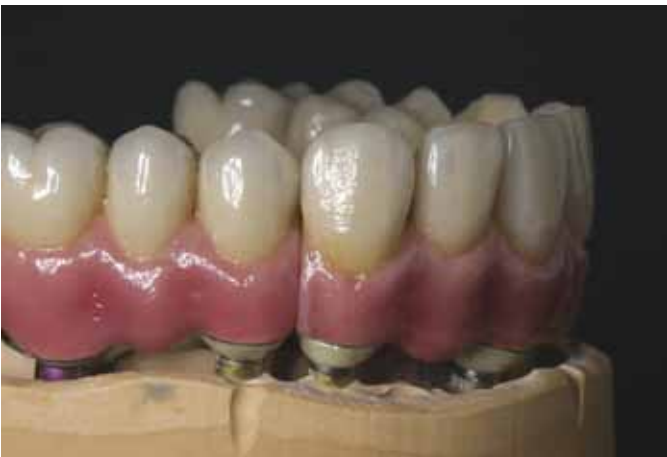
Abb. 128 und 129 Der Übergang zwischen den einzelnen Segmenten wird mit einem angedeuteten Bändchen kaschiert

Implantataufbau, Zirkoniumdioxid, Sekundärkonstruktion und Keramik – zeigt, dass sich die Planung im Vorfeld gelohnt hat. Es entstehen keinen Putznischen, scharfe Kanten oder Ungenauigkeiten (Abb. 130 bis 132), die später im Mund nachteilige Auswirkungen haben, da wir all diese Dinge über den Prototypen erarbeiten und definieren konnten. Mit Hilfe der Silikon Schlüssel konnten wir diese Planungsvorgabe ständig im Auge behalten und auf die

entsprechenden Konstruktionselemente übertragen. Im dorsalen Bereich, auf Höhe des 6ers zeigt sich ein so genanntes Putzfüßchen, das dazu dient, dem Patienten zu zeigen, wo die Implantatschulter liegt. Somit haben wir eine Führung geschaffen, der das Reinigungsinstrument dorthin leitet, wo es hingehört (Abb. 133). Abbildung 134 zeigt uns, wie wir das Problem mit der zu hoch liegenden Implantatschulter gelöst haben. Dadurch, dass wir das Zirkoniumdioxidge-



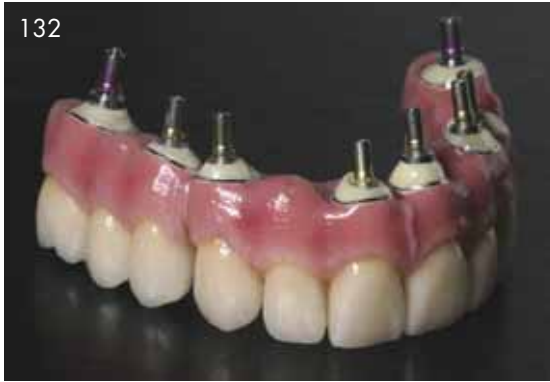
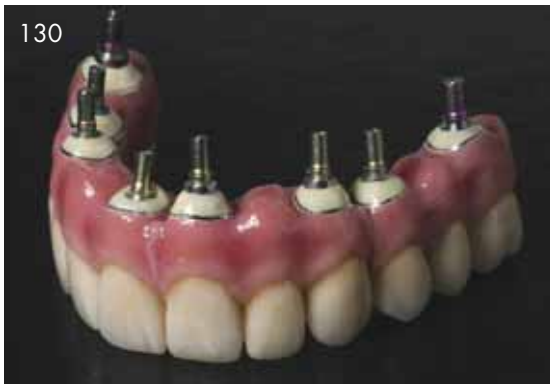
Abb. 130 bis 132 Auch die Übergänge der einzelnen, miteinander verbundenen Elemente zeigt, dass sich die Planung im Vorfeld gelohnt hat. Da wir die Konstruktion gewissenhaft über den Prototypen erarbeitet haben, überraschen uns jetzt keine Putznischen, scharfe Kanten oder Ungenauigkeiten

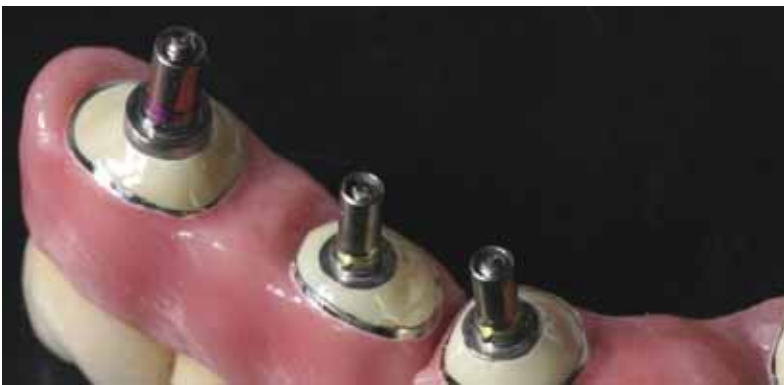

Abb. 133 Mit Hilfe der Silikonschlüssel konnten wir diese Planungsvorgabe ständig im Auge behalten und auf die entsprechenden Konstruktionselemente übertragen. Im dorsalen Bereich, auf Höhe des 6ers ist ein Putzfußchen zu sehen. Dieses soll dem Patienten verdeutlichen, wo die Implantatschulter liegt. In dem so geschaffene Führung, wird das Reinigungsinstrument dorthin geleitet, wo es hingehört

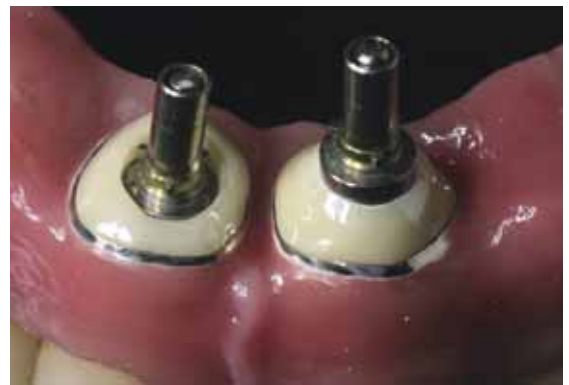

Abb. 134 Hier ist zu erkennen, wie wir die etwas zu hoch liegende Implantatschulter in den Griff bekommen haben. Das überdimensionierte  $ZrO_2$ -Abutment überdeckt später im Mund die polierte Implantatschulter – dies ist ein Kompromiss

rüst über die Implantatschulter „modelliert“ haben, erreichen wir eine maximale Ausdehnung des Körpers. Dies soll nicht als Standardlösung versandt werden, jedoch kommen im Alltag immer wieder Situationen mit zu hoch liegenden Implantatschultern vor. Deswegen muss für solche Problemfälle eine Lösung und somit auch ein Kompromiss gefunden werden. Insgesamt eine sehr stimmige und natürlich wirkende prothetische Rekonstruktion des harten und weichen Gewebes (Abb. 135 bis 138).

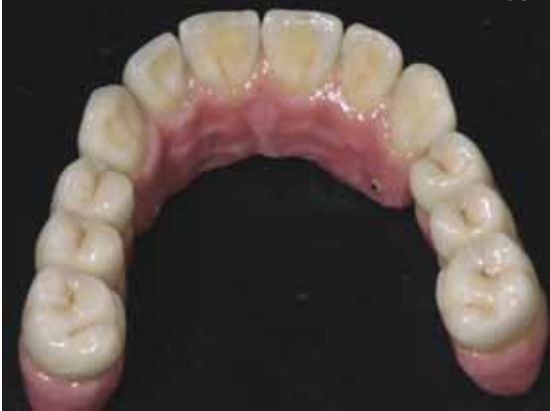### Mundsituation

Doch was nützt die beste zahntechnische Planung und das schönste Ergebnis auf der Glasplatte oder dem Mo-

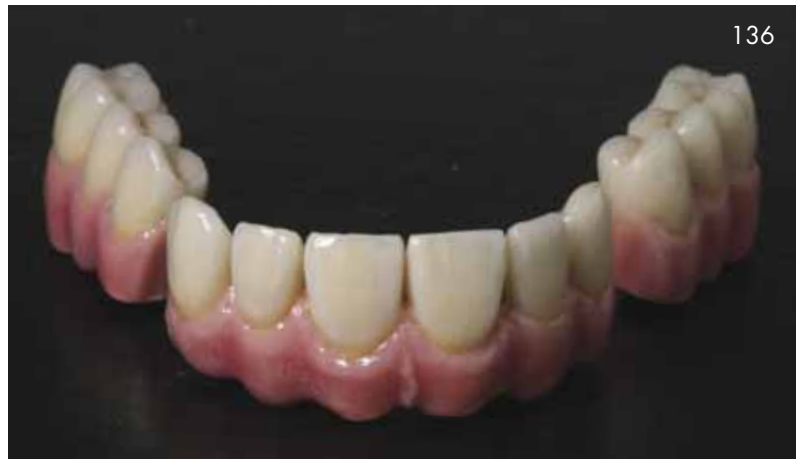dell, wenn die Versorgung im Mund nicht passt. Hier zeigt sich allerdings erneut, dass die Prothetik, so wie wir sie in kleinen Segmenten geplant und angefertigt haben, spannungsfrei passt. Zunächst schraubt der Behandler die Primärteile ein – die vertikale Distanz ist schon beeindruckend (Abb. 139).

Die Abbildungen 140 bis 143 zeigen die Versorgung, ein Jahr nach dem Inkorporieren. So wird sich die Patientin selbst wahrscheinlich nie sehen. Für uns Zahntechniker und das Behandler team sind Bilder wie diese allerdings sehr wichtig. Denn dadurch lässt sich der Erfolg unserer Arbeit und unseres Konzepts kontrollieren. Die Gingiva zeigt sich ein Jahr nach Eingliederung stabil und entzündungsfrei.

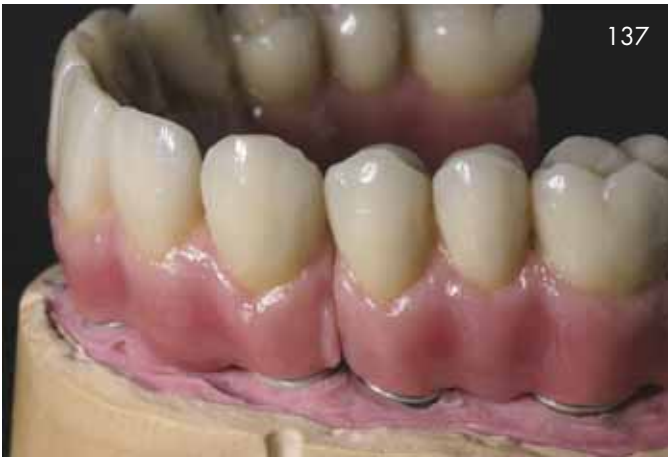135



136



137



138

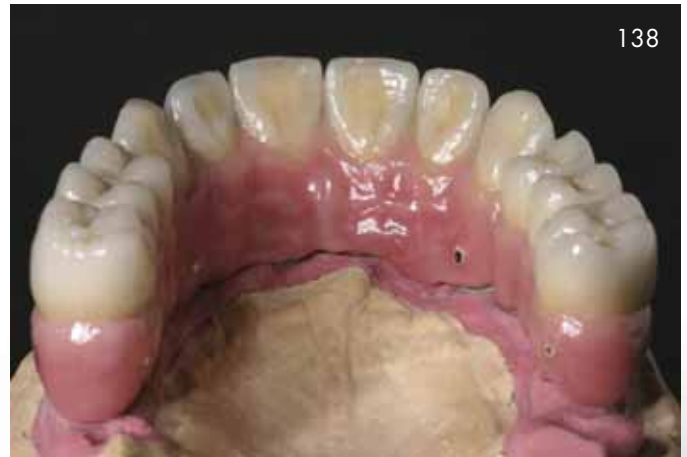

Abb. 137 bis 138 Insgesamt eine sehr stimmige und natürlich wirkende prothetische Rekonstruktion

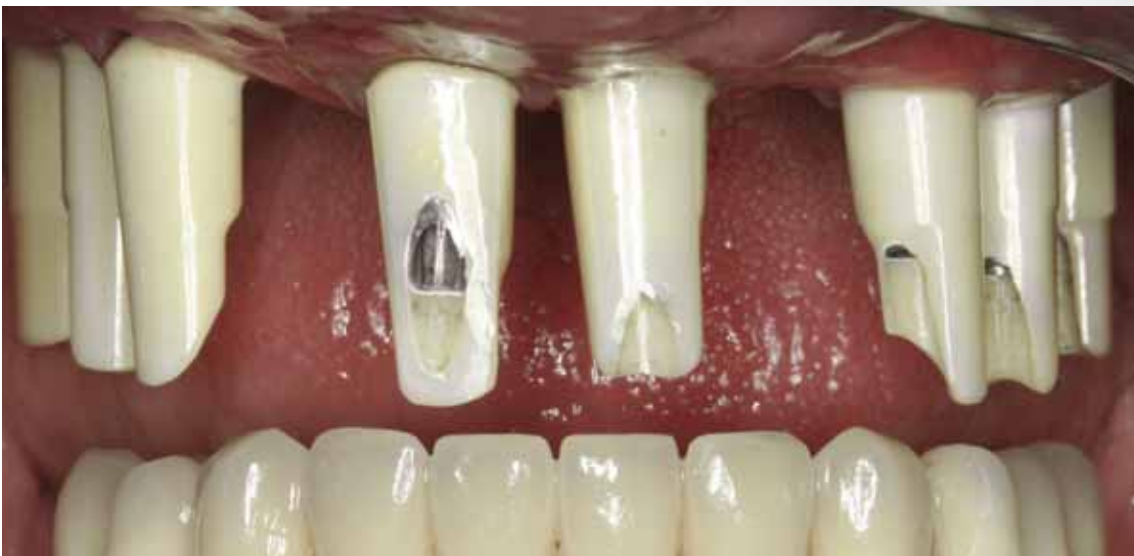

Abb. 139  
Doch wir fertigen die Arbeit nicht für die Glasplatte oder das Modell. Die Versorgung muss im Mund spannungsfrei passen und funktionieren. Zunächst schraubt der Behandler die Primärteile definitiv ein – wie gesagt, 24 mm vertikale Divergenz

Nun lassen wir aber der Patientin freien Lauf. Die Lippen heben sich langsam – wie der Vorhang einer Bühne – und geben die Akteure frei. Die heimlichen Hauptdarsteller im Gesicht des Menschen. Ihre neuen Zähne sind genau so, wie sie sie wollte. Wir haben uns zu keinem Zeitpunkt der Restauration von der Planungsgrundlage, ihrer alten Versorgung, entfernt (Abb. 144 bis 149).

Die beschriebene Vorgehensweise ist nicht nur für Versorgungen dieser Art und zur Überbrückung großer Distanzen, sondern für alle Formen der zahntechnischen Rekonstruktion geeignet – ob festsetzend oder herausnehmbar. Die Prämisse dieser Technik ist die Reproduzierbarkeit. Denn wenn wir – unabhängig von der Versorgungsform – immer das gleiche Prozedere anwenden, können wir die Fehlerwahrschein-



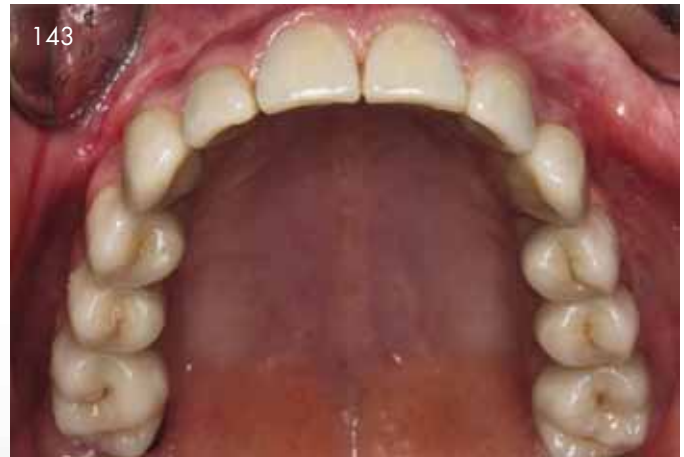
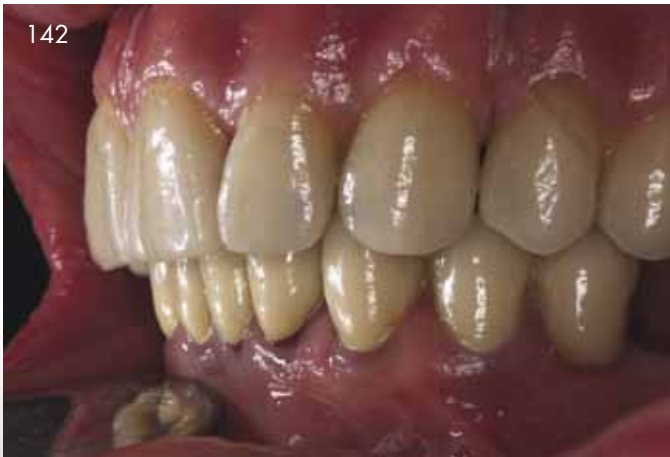
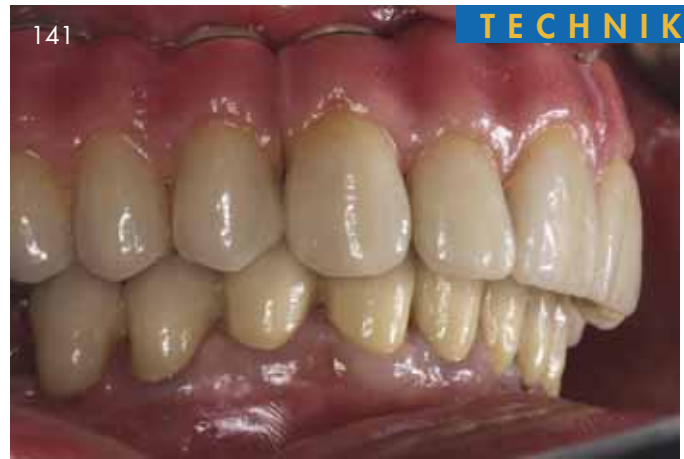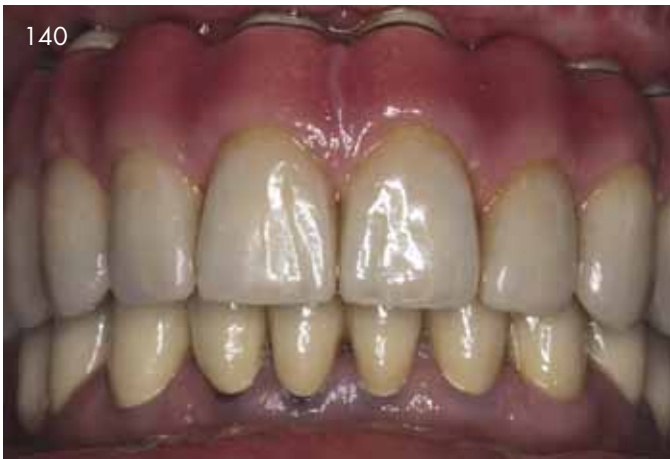Abb. 140 bis 143 Die Restauration ein Jahr nach dem Inkorporieren. Bilder wie diese verdeutlichen uns, dass unsere Arbeit und unser Team-Konzept mit der Praxis Dres. Masur, Kraus, Märkle in Bad Wörishofen, Unterschleißheim, Kochel erfolgreich waren. Die Gingiva zeigt sich stabil und entzündungsfrei

## Produktliste

Bezeichnung	Name	Hersteller/Vertrieb
Einbettmasse	Soft 3	Weber
Gerüstmaterial		
- Zirkoniumdioxid	Ceramill ZI	Amann Girrbach
- Edelmetalllegierung	P7	Altatec/Camlog
Knetsilikon	Platinum 85	Zhermack
Kopierfräseinheit	Ceramill Base	Amann Girrbach
Implantatsystem	Screw-Line	Camlog
Diamantstreifen	Diamantstreifen	NTI Kahla
Modellgips	Alpenrock	Amann Girrbach
Verblendkeramik	Creation CC und CC Gingivakit	Creation Willi Geller/ Amann Girrbach
Zahnfleischmaske	GumQuick	Dreve
Füllpaker	Fill Opaque	Amann Girrbach

lichkeit minimieren. Da wir den richtigen, den perfekten Weg definiert haben, können wir jeden unserer Arbeitsschritte mit diesem Ideal abgleichen und Fehler dadurch rechtzeitig erkennen. Unser Tun wird dadurch kontrollier- und delegierbar.

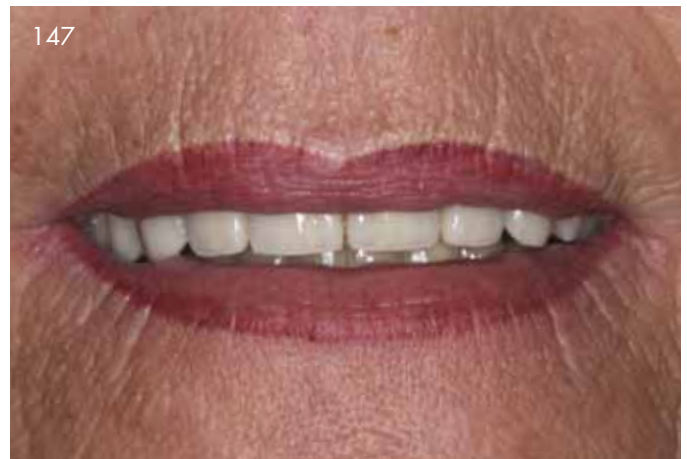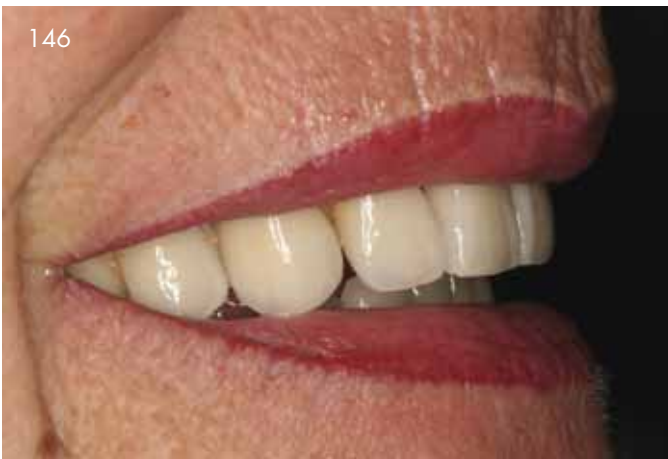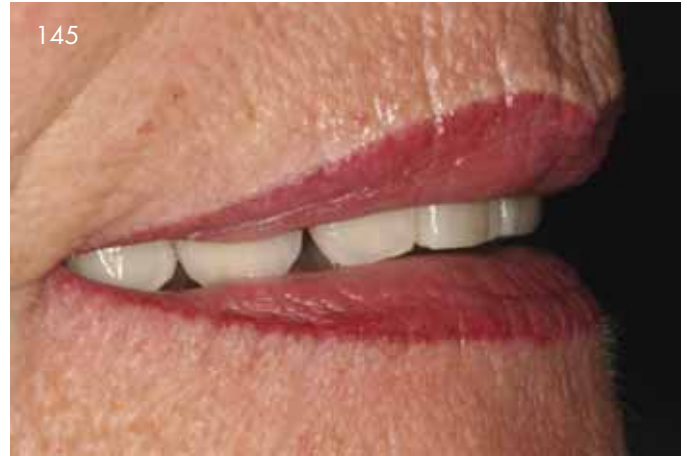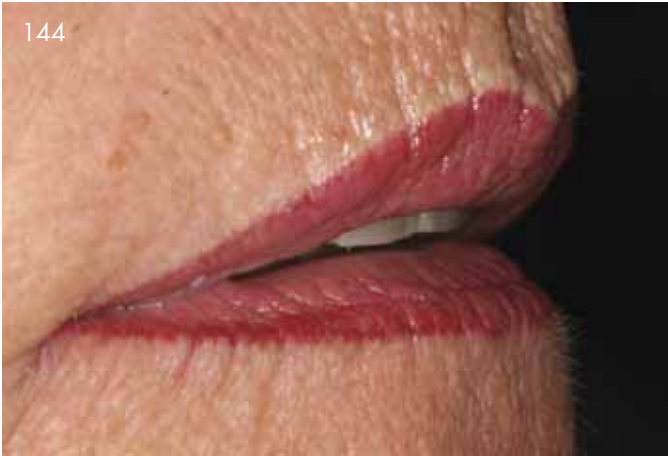## Fazit

Wenn sich Patienten dazu bereit erklären sich in solch einem Maße versorgen zu lassen, dann geschieht dies nicht nur aus ästhetischen Beweggründen. Wir müssen uns bewusst sein, dass hinter dem Ganzen ein Mensch steht, der funktioniert. Diese Funktion beinhaltet nunmal mehr, als nur schöne Zähne.

Betrachten wir zum besseren Verständnis einmal die Natur, die ein sensibles, ökologisches System darstellt. Wenn wir Flüsse begradigen, dann geht dies eventuell eine Zeit lang gut. Irgendwann einmal sucht sich dieser in Form gezwungene Fluss allerdings andere Wege (Abb. 150). Er sucht den Weg des geringsten Widerstandes. An bestimmten Punkten vereinigen sich diese kleinen Bäche dann zu einem reißenden Strom, der das Umland überflutet (Abb. 151). Spätestens zu diesem Zeitpunkt wird der Ruf nach Regeneration laut. Man wird sich leidlich bewusst, dass man Fehler begangen hat.

Dieses Bild lässt sich gut auf unseren Körper übertragen, der ebenfalls ein empfindliches biologische System ist. Wir können sehr viel ertragen und unser Körper ist in der Lage, sehr viele Traumata „weg zu stecken“. Doch irgendwann ist ein Punkt erreicht





(zum Beispiel durch schlechten Zahnersatz), der zum Überlaufen des Fasses führt. Das heißt eine Art Kettenreaktion körperlicher Beschwerden wird in Gang gesetzt, die wir – für sich betrachtet – nicht, oder nur schwer in einen Zusammenhang bringen können. Wir sind blind für die tatsächlichen Ursachen. Schnell ist die Schublade offen und der Patient wird zu den psychisch labilen Personen gesteckt. So einfach dürfen wir es uns nicht machen. Wir müssen uns vielmehr über die Motorik des Menschen bewusst werden – das Gesamtsystem „Mensch“ verstehen lernen. Wir in unserem Labor fühlen unserer eigenen Motorik immer wieder aktiv auf den Zahn – so wie in Abbildung 152, als wir einen Kletterpark besucht haben. In der Abbildung 153 ist ein Modell dargestellt, dass die prozentuale Verteilung der körperlichen Aufgaben, die das Gehirn delegiert (also auch der quantitative Anteil der Gehirns substanz, die hierfür aktiv wird) darstellt. Interessant ist, dass der Mensch ein Kopf-Wesen ist. Fast die Hälfte der Speicherareale des Gehirns werden vom Kopf und der Zunge eingenommen. Das bedeutet, dass wir es mit einer sehr sensiblen Region zu tun haben, die empfindlich auf Veränderungen reagiert.

Wir müssen uns daher bewusst sein, dass alle Veränderungen, die wir im Kopfbereich vornehmen, weit



Abb. 144 bis 149 Nun lassen wir aber der Patientin freien Lauf. Die Lippen öffnen sich bedächtig wie der Vorhang einer Bühne und geben die Zähne frei. Die neuen Zähne sind genau so, wie die Patientin sie wollte. Zu keinem Zeitpunkt der Restauration haben wir uns von der Planungsgrundlage, ihrer alten Versorgung, entfernt – Abbildung 149 noch mal zum Vergleich: hier ist die Patientin mit ihrer alten Versorgung dargestellt, die wir 1:1 umsetzen sollten

reichende ganzkörperliche Folgen haben können. Insbesondere im funktionellen Bereich. Allerdings stimmt auch der Leitsatz, dass alles, was funktioniert, in der Regel auch gut aussieht.





Abb. 150 und 151 Die Natur ist, ähnlich dem Menschen, ein sensibles System. Wenn wir Flüsse begradigen, sucht sich dieser irgendwann neue Wege um die aufgezwängte Richtung zu verlassen. An bestimmten Punkten vereinigen sich die kleinen Bäche dann zu einem reißenden Strom, der das Umland überflutet. Spätestens zu diesem Zeitpunkt wird man sich leidlich bewusst, dass man Fehler begangen hat

Abb. 152  
Wir müssen daher die Motorik des Menschen kennen – das komplexe Gesamtsystem „Mensch“ verstehen lernen. So wie wir bei einem Laborausflug unserer Motorik in einem Kletterpark auf den Grund gegangen sind



### Danksagung

Mein Dank gilt dem Implantatzentrum *Dres. Masur, Kraus, Märkle* in Bad Wörishofen, Unterschleißheim und Kochel. Durch die intensive Zusammenarbeit bei solch großen Fällen steigt die Lernkurve ständig an und wir haben großen Spaß dabei.

### Schwäbisches Konzept

Die Schwaben behaupten von sich, sie könnten alles außer Hochdeutsch. Das möchte ich bezogen auf unseren Beruf so nicht bestätigen, denn es gibt genug Zahntechniker im Bundesgebiet, die mit viel Ideenreichtum und exelenten Arbeiten aufwarten können.

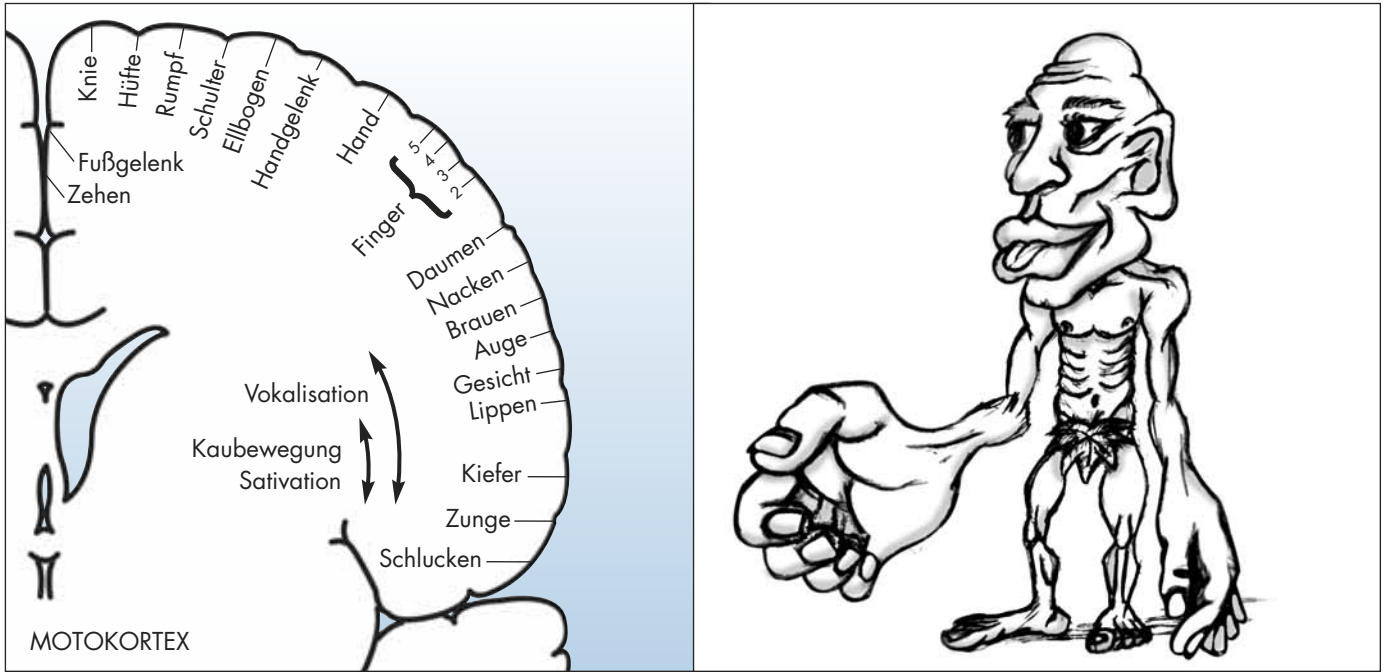


Abb. 153 Diese Abbildung, die unser Gehirn von sich angefertigt haben könnte, stellt dar, wie viel Prozent der motorischen Gehirnhälfte für welche Körperregion aktiv ist. Demnach ist der Mensch ein Kopf-Wesen. Fast die Hälfte der Speicherareale des Gehirns werden vom Kopf (Zunge, Mund, Auge, etc.) in beschlag genommen. Das bedeutet, dass wir es mit einer Region zu tun haben, die sehr sensibel auf Veränderungen reagiert! Alle Veränderungen, die wir im Kopfbereich vornehmen, können weit reichende ganzkörperliche Folgen haben

Den Schwaben wird aber auch nachgesagt, sie wären wie die Schotten – sparsam, um nicht zu sagen, geizig. Das trifft bei dem hier vorgestellten Konzept zu, denn wenn man mit einer cleveren Vorgehensweise Arbeitsschritte und Behandlungstermine reduziert und dazu noch durch eine unkomplizierte Ge-

rüstgestaltung die Materialkosten für den Patientem um mehrere tausend Euro verringert, dann kann man das mit Sicherheit im positiven Sinne als sparsam oder sogar geizig bezeichnen. Zum Wohle des Patienten, des Behandlers und Technikers. □

**Zur Person**

Ralf Bahle wurde 1963 in Stuttgart als Sohn eines Feinmechanikermeisters geboren. Bereits in seiner Jugend entdeckte er seine künstlerische Ader beim kreativen Basteln und Malen. Von 1980 bis 1984 absolvierte er seine Ausbildung zum Zahntechniker in Stuttgart. Nach seiner Ausbildung begannen erfahrungsreiche Gesellenjahre, die er bis 1988 in zahlreichen Labors in und um Stuttgart erlebte. Darunter war er für ein Jahr im Labor Braunwarth, wo er – für damalige Verhältnisse – neue Erkenntnisse in der Ästhetik vermittelt bekam. 1989 „siedelte“ er, angezogen von der Schönheit der Natur, ins Allgäu über, wo er sich ein mehr als 100 Jahre altes Bauernhaus kaufte und originalgetreu restaurierte. Von 1989 bis 1992 arbeitete er in verschiedenen, im Allgäu ansässigen Dentallabors – davon auch mehr als ein Jahr im Labor Thiel. Dort lernte er dem Zeitgeist entsprechende, neue Erkenntnisse über Präzision und Funktion kennen. Nach einer zweijährigen Laborleitertätigkeit machte er sich 1993 in seinem Bauernhaus selbstständig. Hierfür wurde aus den ehemaligen Stallungen ein 100 m<sup>2</sup> großes, modernes und außergewöhnlich gelegenes Labor. Jetzt konnte er seine Erfahrungen und Erkenntnisse, die er auf zahlreichen Kursen, darunter bei Heinz Polz (†), Klaus Mütert-hies, Jochen Peters und vielen mehr sammeln konnte, in seinem eigenen Konzept verwirklichen. Bereits 1989 fertigte er seine ersten Implantatarbeiten an. Fasziniert von dieser Technik und den damit verbundenen Herausforderungen stand für ihn schnell fest: auf dieses Gebiet spezialisiert sich unser Labor! Durch die Zusammenarbeit mit namhaften Implantologen wie Dr. Wolfram Bücking, Dr. Gerhard Iglhaut und Dr. Ralf Masur und Partner entwickelte sich ein sicheres, rationelles und reproduzierbares Teamkonzept, das er seit 2000 in Kursen und Abendveranstaltungen vermittelt. In einem 2005 eigens eingerichteten Schulungsraum können Kursteilnehmer in kleinen Gruppen sein Erfolgskonzept erlernen und die reizvolle Umgebung genießen. Seit 2008 ist er Referent beim Curriculum Implantatprothetik und Zahntechnik der DGI.



**Kontaktadresse**

Zim. Ralf Bahle • Dentaris GmbH • Missener Straße 63 • 88299 Leutkirch • Fon +49 7567 1264 • Fax +49 7567 1265 • [labor@dentaris.de](mailto:labor@dentaris.de)







**DREI EX-MÄNNER, ZWEI PUDEL  
EIN LIEBHABER  
UNDEIN SICHERES IMPLANTAT**

Das Leben bringt Veränderungen. Camlog bleibt stabil.  
Weitere Infos: [www.camlog.de](http://www.camlog.de)

a perfect fit®

**camlog**