



Weiter mit positivem
Spirit in die Zukunft

46

Oktober 2020



Markus Stammen

Martin Lugert

« Spitzenleistungen
entstehen nur im Dialog ... »

Liebe Leserinnen, liebe Leser,

wir sehen uns aktuell einer Vielzahl globaler Einflussfaktoren ausgesetzt, die unser Handeln beeinflussen: der Klimawandel, die Digitalisierung, das Coronavirus – facettenreicher könnte die Welt kaum sein. Eine Konzentration auf den Implantatmarkt im Wandel reicht heute nicht mehr aus. Die Themen sind so vielfältig wie nie zuvor. Die Menschen haben ihre Sichtweise verändert. Nachhaltige, regional hergestellte Produkte waren schon vor dem Virus gefragt denn je. Die Rückbesinnung auf heimatorientierte Strukturen kommt nun noch mehr zum Tragen. Respekt, Wertschätzung, Achtsamkeit und gegenseitiges Vertrauen halten die Gesellschaft zusammen, im Großen und Ganzen genauso wie in einzelnen Organisationen.

Unsere Gespräche und Erfahrungen bestätigen immer wieder: Erfolgsfaktor Nummer eins jedes Unternehmens ist die Unternehmenskultur. Sie ist der Nährboden für Spitzenleistungen in allen Bereichen. Sie zu hegen und zu pflegen ist unsere originäre Aufgabe als Geschäftsführer. Nur so können wir Ihnen heute und in Zukunft herausragende Produkte, Services und Mehrwerte anbieten. Dies schaffen wir nicht ohne Sie als unsere Kunden, Produktanwender und Partner. Spitzenleistungen entstehen nur im Dialog und deshalb schätzen wir jedes Gespräch, das wir mit Ihnen führen dürfen und bei dem wir dazulernen können. Herzlichen Dank dafür.

Ein Medium des Dialogs ist auch unser Kundenmagazin logo, das bereits seit 16 Jahren regelmäßig erscheint und mit dem Gesamtunternehmen kontinuierlich gewachsen ist. Zwei Verjüngungskuren haben wir der Publikation in dieser Zeit bereits verord-

net. Visuell haben wir dieses Mal die wahrscheinlich größte Zäsur vorgenommen, das inhaltliche Konzept hingegen ist unverändert geblieben: Wir informieren Sie über aktuelle Themen aus den Bereichen Produkte, Wissenschaft, Veranstaltungen, Praxismanagement und allgemeine Unternehmensneuheiten. Die Praxisfälle sind als sehr wichtiger Bereich geblieben. Sie zeigen unsere Produkte im Einsatz und spiegeln die Vielfalt der möglichen Therapiekonzepte wieder. Vielen Dank für Ihre Beiträge!

Wir hoffen, das „neue“ logo gefällt Ihnen. Und da wir ungern etwas dem Zufall überlassen, möchten wir Sie ganz im Sinne des Dialogs um Ihre Meinung bitten. Unter dem folgenden Link gelangen Sie zu einer kurzen Multiple-Choice-Online-Umfrage mit Freifeldern für Ihre Anmerkungen. In der nächsten Ausgabe veröffentlichen wir die Ergebnisse der Umfrage und – nur mit Ihrer ausdrücklichen Zustimmung – Ihre Kommentare.

Wir freuen uns jederzeit über Ihre offene und ehrliche Meinung.

Ihr



Markus Stammen
Geschäftsführer



Martin Lugert
Geschäftsführer

Wir freuen uns
auf Ihre Meinung



[www.camlog.de/
umfrage](http://www.camlog.de/umfrage)



NovoMatrix™ Rekonstruktive Gewebematrix – das Material der nächsten Generation

NovoMatrix™ ist eine aus porcinem Gewebe hergestellte azelluläre dermale Matrix. Die proprietäre Gewebeerarbeitung von LifeCell™ ermöglicht eine optimale Zellrepopulation und Revaskularisation für eine ästhetische Weichgeweberegeneration.

Indikationen

- Vermehrung von befestigtem Gewebe um Zähne und Implantate
- Rekonstruktion des Kieferkammes für die prothetische Versorgung
- Gesteuerte Geweberegeneration bei Rezessionsdefekten zur Wurzeldeckung

Produktmerkmale

- Konsistente Dicke (1 mm)
- Vorhydriert
- Kontrollierte Herkunft

www.camlog.de/novomatrix

Vor der Anwendung bitte die Gebrauchsanweisung beachten.
NovoMatrix™ ist eine Marke von LifeCell™ Corporation, einer Tochtergesellschaft von Allergan.
©BioHorizons. Alle Rechte vorbehalten. Nicht alle Produkte sind in allen Ländern erhältlich.

a perfect fit

camlog

Inhaltsverzeichnis

Titelstory

- » Weiter mit positivem Spirit in die Zukunft 8

Wissenschaft

- » Statisch navigierte Implantation: Benefit und Genauigkeit 10

Praxisfall

- » Sofortversorgung eines nicht erhaltungswürdigen Frontzahns bei tiefem Biss und starker Abrasion | Dr. M. Brückner, D. Hofmann 16
- » Weichgewebeverdickung – natürliche Revaskularisation mit NovoMatrix™ | A. v. Orten, M.Sc., M.Sc. 24
- » Platform-Switching zum Erhalt der periimplantären Gewebestrukturen | Dr. M. Gollner, S. Schömer 30

Produkte

- » CAMLOG® Titanbasis CAD/CAM PS 39
- » NEU: PROGRESSIVE-LINE Guide System – basierend auf Bewährtem 40
- » NovoMatrix™ – die neue Generation für die Weichgeweberekonstruktion 44
- » Das IntraSpin® System 46

Aktuelles

- » Originalität im digitalen Workflow 47
- » DEDICAM: Klare Konzepte bei maximaler Flexibilität 48
- » Mit patient28PRO auf der sicheren Seite 50
- » Mit Camlog 60 Tage entspannen 52

Praxismanagement

- » Wie digital muss eine Praxis heute sein? 54

Veranstaltungen

- » Online-Seminare – die Fortbildungshighlights 2020 58
- » In Hands-on-Kursen die NovoMatrix™ kennenlernen 59
- » Tipps zur Gründung mal anders: 3. Camlog Start-up-Days am 23. und 24. April 2021 in Berlin 60

Lifestyle

- » Die neue Normalität 64

Im Gedenken an
Karl-Ludwig Ackermann



Mit großer Betroffenheit und Bestürzung mussten wir erfahren, dass unser langjähriger Freund und Geschäftspartner Dr. Karl-Ludwig Ackermann am 31. Juli 2020 aus unserer Mitte gerissen wurde.

Karl-Ludwig Ackermann war einer der Pioniere der Implantologie. Seine klinisch-wissenschaftliche Laufbahn erstreckte sich über mehr als 40 Jahre. In dieser Zeit hat er einen bedeutenden Beitrag für die Entwicklung der Zahnmedizin insgesamt geleistet. Wissen zu teilen und zu mehreren gehörte zu seinen großen Leidenschaften. Seine fachliche Exzellenz, sein hohes theoretisches und praktisches Verständnis und seine Begeisterung für die Lehre in der Implantologie haben Generationen geprägt. Er gab seine Erfahrungen bei unzähligen Kursen und Kongressen weiter und war national wie international ein hoch geschätzter Referent und Autor.

Karl-Ludwig Ackermann war einer der Wegbereiter von Camlog und hat die Entwicklung unserer Implantatsysteme in mehr als 20 Jahren beeinflusst. Als Referent ist er seit den 1990er Jahren für Camlog aufgetreten. Dabei hat er stets den Teamgedanken und das Zusammenspiel der Disziplinen aus Implantologie, Parodontologie und Implantatprothetik in den Mittelpunkt gestellt. Seit einigen Jahren hat er seinen immensen Erfahrungsschatz mit großem Engagement in unseren wissenschaftlichen Beirat eingebracht. Er hat sich seinen großen Wissensdurst und seine Neugier über all die Jahre bewahrt und war uns stets ein wertvoller und enger Berater.

Neben seinem Wirken als herausragender Experte war Karl-Ludwig Ackermann für uns vor allem ein väterlicher Freund und Begleiter des gemeinsamen Weges. Sein Einsatz war unermüdlich. Ganz gleich wer ihn fragte – für jeden hatte er ein offenes Ohr, und er hat sich immer voll in den Dienst der Sache gestellt. Seine Empathie und sein Charisma waren einzigartig.

Sein plötzlicher Tod reißt eine große fachliche, aber vor allem menschliche Lücke in die Welt der Implantologie und in unseren Alltag.

Unser tiefes Mitgefühl gilt seiner Frau und Familie.

„Acki“, die Camlog Familie wird Dich sehr vermissen. Wir danken Dir für alles, was Du für uns getan hast. Für unzählige Gespräche. Für unzählige glückliche Momente. Für Dein Lachen. Für Deine Nähe. Für Deine Wärme. Wir verlieren mit Dir ein echtes Vorbild. Du wirst immer einen Platz in unseren Herzen einnehmen und bleibst für uns unvergessen.

Dein Camlog Team



TITELSTORY

Weiter mit positivem Spirit in die Zukunft

» Die Corona-Pandemie hat uns alle herausgefordert. Nach mittlerweile einem dreiviertel Jahr gehört das Virus zum Alltag. Dennoch müssen wir alle und besonders das Management weiterhin sehr wachsam bleiben. Neben dem eigenen Geschäft hat Camlog von Anfang an aus der Kundenperspektive gedacht und Praxen und Laboren seine Unterstützung angeboten. Martin Lugert und Markus Stammen, Geschäftsführer der Camlog D-A-CH Organisation, berichten, wie sie die Herausforderungen angenommen haben und was das Unternehmen dazugelernt hat.

Das Coronavirus kam überraschend und niemand hat mit einem derartigen Ausmaß gerechnet. Wie sind Sie damit umgegangen?

Markus Stammen: Als die Zahl der an SARS-CoV-2 infizierten Personen in Europa immer weiter anstieg, war uns klar, dass wir das Virus ernst nehmen müssen und haben schon früh im Februar ein Krisenteam gegründet. Einige Vorsichtsmaßnahmen haben wir sofort umgesetzt: überall wurde Desinfektionsmittel aufgestellt, die Abstandsregel wurde eingeführt, die Begrüßungsrituale angepasst und die Teams gesplittet. Die technischen Voraussetzungen, dass die Mitarbeiter im Ernstfall die Arbeit von zu Hause aus fortsetzen, waren bereits vorhanden. Als sich die Lage im Land zuspitzte und die Planungsunsicherheit größer wurde, kamen noch finanzielle Herausforderungen hinzu. Wir haben im wöchentlichen Rhythmus die Situation analysiert und die nächsten Schritte eingeleitet. In so einem Fall darf man die interne Kommunikation nicht unterschätzen, denn die Mitarbeiter erleben eine derartige Krise auch zum ersten Mal. Uns war daher sehr wichtig, mit dem Führungsteam alle Mitarbeiterinnen und Mitarbeiter über die aktuellen Entwicklungen zu informieren und sie auf dem Laufenden zu halten.

Camlog hat sich in der Coronakrise widerstandsfähig gezeigt. Wie haben Sie so schnell einen „Neustart“ geschafft?

Martin Lugert: Für uns ist es eine sehr intensive Zeit. Trotzdem sind wir immer zuversichtlich geblieben. Unser oberstes Ziel war und ist es, stets vollumfänglich lieferfähig und erreichbar zu sein, so wie es unsere Kunden von uns gewohnt sind. Das haben wir zu 100 % geschafft. Selbst als unsere Vertriebsmannschaft vorerst keine Kundenbesuche mehr machen durfte, um ihre Gesundheit und die unserer Kunden zu schützen. Aber das Camlog Team zeigt sich immer optimistisch. Der positive Spirit ist selbst in der schlimmsten Phase erhalten geblieben. Alle haben mit viel Elan und kreativem Input an unterschiedlichen Konzepten gearbeitet. Das hat sich auszahlt. Wir konnten unseren Kunden sehr schnell wertvolle Unterstützung bieten, genau wie es sich für eine partnerschaftliche Zusammenarbeit gehört. Und wir waren mit unserem Vertriebsteam als erstes

Unternehmen wieder im Markt aktiv, natürlich mit telefonischer Voranmeldung und der notwendigen Sicherheitsausrüstung.

Markus Stammen: Als Geschäftsführer sind wir für unsere Mitarbeiter und Kunden verantwortlich, nicht nur für das unternehmerische Handeln. Wir sehen uns dazu verpflichtet, ihnen zuzuhören, ihre Sorgen und Ängste zu kennen und sie zu unterstützen. Wir haben Ende März und im April in jedem Gespräch mit unseren Kunden und Mitarbeitern eine große Unsicherheit gespürt. In solch einer Situation täglich die Lage neu zu bewerten und zu entscheiden, fällt im Zweierteam deutlich einfacher. Wir sind auch sehr dankbar, dass unsere Führungskräfte mit uns den „Camlog Weg“ mitgehen.

Für Praxis- und Laborinhaber waren es ebenfalls sehr herausfordernde Monate. Mit welchen Maßnahmen haben Sie Ihre Kunden unterstützt?

Martin Lugert: Wir waren mit unseren Kunden im permanenten Austausch und konnten sie daher mit gezielten Maßnahmen unterstützen, sofern dies gewünscht war. So haben wir beispielsweise sehr schnell KN95/FFP2-Masken zum Selbstkostenpreis organisiert und die Remote-Betreuung hochgefahren. Das haben unsere Kunden sehr gerne und viel in Anspruch genommen. Im August haben wir die Aktion „Mit Camlog 60 Tage entspannen“ gestartet und bieten allen Kunden ab dem ersten Euro ein verlängertes Zahlungsziel von 60 Tagen an. Das Angebot gilt bis 30. Dezember 2020. Damit knüpfen wir an unsere erweiterte Garantie patient28PRO an, die bei jedem Implantatkauf automatisch dabei ist. Diese kostenlose Mehrwertleistung bietet im Falle eines Implantatverlustes umfangreichen Materialersatz, sofern Originalkomponenten verwendet werden.

Markus Stammen: Aufgrund von Hygieneauflagen sowie Kontaktbeschränkungen haben wir einige Fortbildungen sehr schnell auf Online-Formate umgestellt und Live-OPs bzw. Live-Webinare angeboten. Die Aufzeichnungen sind weiterhin in der Mediathek auf unserer Website abrufbar. Bereits im Juni haben wir ein tragfähiges Hygienekonzept entwickelt, sodass wir sehr früh wieder kleine Präsenzveranstaltungen durchführen konnten. Das Konzept ist für alle Betei-



ligten verbindlich: uns als Veranstalter, die Referenten, die Teilnehmer sowie die Location selbst.

Sie haben in den vergangenen Monaten viele Erkenntnisse gesammelt und bewiesen, wie flexibel und einfallreich das Camlog Team ist. Was nehmen Sie daraus für die Zukunft mit?

Markus Stamm: Ich bin immer wieder aufs Neue begeistert, wie groß der Zusammenhalt bei Camlog und die Loyalität unserer Kunden sind. Die aktuelle Lage und die Auswirkungen durch das Coronavirus haben uns alle noch mehr zusammengebracht. Ich bin überzeugt, dass wir diese außergewöhnliche Zeit gemeinsam mit unseren Kunden und ihren Patienten meistern werden. Der Markt hat sich gut erholt und aus Gesprächen mit unseren Kunden in den vergangenen Wochen wissen wir, dass die Menschen weiterhin in

ihre Gesundheit investieren. Wir haben es uns zur Aufgabe gemacht, Mehrwerte zu schaffen, von denen alle profitieren: das behandelnde Team genauso wie der Patient.

Martin Lugert: Für mich sind zwei Eigenschaften in dieser bewegten Zeit besonders wichtig: Ruhe und Souveränität. Die Ereignisse haben sich fast täglich überschlagen, weshalb man fokussiert und überlegt Handeln musste. Wir haben uns nicht aus der Ruhe bringen lassen, sprechen permanent mit unseren Kunden und bleiben unserer Strategie „Wir sind Implantologie“ treu. Eine offene Kommunikation sowie ein klares Ziel vor Augen bieten Sicherheit und alle Mitarbeiter wissen, worauf sie hinarbeiten. Unsere Kunden können sich darauf verlassen, dass wir weiterhin Mehrwerte entwickeln werden, die sie in der jeweiligen Situation unterstützen.

« Unsere Kunden können sich darauf verlassen, dass wir weiterhin Mehrwerte entwickeln werden, die sie in der jeweiligen Situation unterstützen. »

Statisch navigierte Implantation: Benefit und Genauigkeit

Dr. med. dent. Cornelia Edelmann¹, PD Dr. med. dent. Sigmar Schnutenhaus^{1,2}

» Die computerassistierte 3D-Implantatplanung und die schablonengeführte Insertion haben in den letzten 20 Jahren zunehmend an Bedeutung gewonnen. Die Minimierung des OP-Traumas, die Vermeidung von Augmentationen, sowie eine nach ästhetischen Vorgaben an anatomische Situationen angepasste Implantatpositionierung sind inzwischen anerkannte Vorteile der schablonengeführten Chirurgie. Doch wie exakt kann die Planung tatsächlich klinisch umgesetzt werden? Dieser Beitrag widmet sich der Übertragungsgenauigkeit der Guided Surgery unter Verwendung stereolithographisch hergestellter Insertionsschablonen.

Ein Vergleich schablonengeführter Implantationen mit der konventionellen Frei-Hand-Implantation zeigte deutlich genauere Ergebnisse zu Gunsten der geführten Vorgehensweise

Hintergrund der schablonengestützten Chirurgie

Eine 3D-basierte präoperative Diagnostik erlaubt eine detaillierte Bewertung des vorliegenden Knochens in allen räumlichen Dimensionen. Dies ermöglicht die Planung der optimalen Position und Anzahl der Implantate unter Berücksichtigung benachbarter Strukturen wie z. B. den N. alveolaris inferior, Sinus maxillaris oder die Nachbarzähne [1]. Mit dieser Implantatplanung wird zudem das prothetische Ziel hinsichtlich Funktion und Ästhetik definiert. Zur präzisen Übertragung der virtuellen Planung in den intraoperativen Situs braucht es eine zuverlässige Methode. Die computergestützte, statisch navigierte Implantation ist ein etabliertes Verfahren, mit einer hohen Voraussagbarkeit für das prothetische Endergebnis. Zudem erlaubt das schablonengeführte Vorgehen oft ein weniger invasives chirurgisches Vorgehen. Aus diesem Grund muss das Verfahren klinisch evaluiert sein, um eine in der Praxis zufriedenstellende Präzision und den Schutz gefährdeter Strukturen zu gewährleisten [2]. Ungenauigkeiten können bei allen diagnostischen und therapeutischen Schritten auftreten. Die einzelnen Schritte müssen so präzise wie möglich durchführbar sein, damit das Resultat aus der Summe der Fehler am Ende eine klinisch tolerable Abweichung der Implantatposition ergibt [3]. Die Übertragungsgenauigkeit und ihre beeinflussenden Faktoren sind bereits Gegenstand einer Vielzahl veröffentlichter Studien und Übersichtsarbeiten.

Ein Vergleich schablonengeführter Implantationen mit der konventionellen Frei-Hand-Implantation zeigte deutlich genauere Ergebnisse zu Gunsten der geführten Vorgehensweise [4-7]. Tahmaseb et al. untersuchten 20 klinische Studien hinsichtlich der Genauigkeit von statisch navigierten Implantationen. Die mittlere Abweichung aller Studien belief sich auf 1,2 mm an der Implantatschulter und 1,4 mm an der Implantatspitze. Die mittlere Winkelabweichung betrug 3,5° [8].

Der stetige Wandel durch neue bzw. optimierte Implantatsysteme, Planungssoftwares und operative Vorgehensweisen, sowie die große Anzahl potentieller Einflussfaktoren führen weiterhin zu einem hohen Bedarf neuer Untersuchungen. Ziel der vorliegenden klinischen Untersuchungen war die Evaluation der Übertragungsgenauigkeit vollnavigierter Implantationen mittels stereolithographischer Insertionsschablonen.

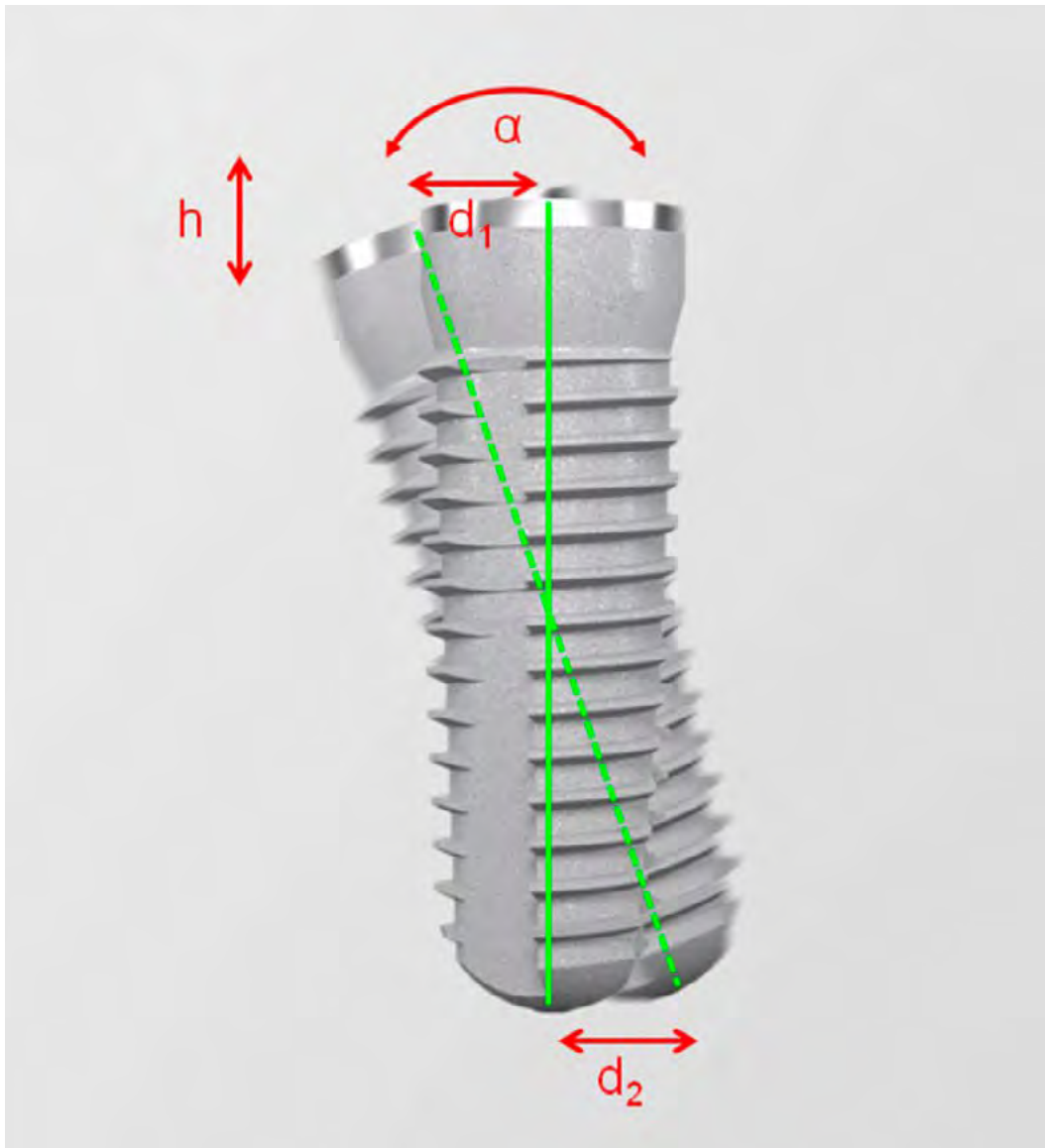
Genauigkeit mit SMOP/Camlog Guide

Für die vorliegenden Studien wurde eine neue Evaluierungsmethode zur Bestimmung der dreidimensionalen Genauigkeit aus den Daten des klinisch-prothetischen Workflows entwickelt und somit eine zusätzliche postoperative DVT-Aufnahme vermieden. Die Daten wurden unter realistischen Praxisbedingungen ohne zusätzlichen zeitintensiven Arbeits-einsatz erfasst [9].

Die metrische Analyse der Implantatposition umfasste die Abstände auf Höhe der Implantatschulter (d1) und des Implantatapex (d2), die Höhenabweichung (h) gemessen an der Implantatschulter und die Winkelabweichung der Implantatachsen (α) (vgl. Abb. 1.).

Insgesamt wurden 170 Implantate ausgewertet. Davon wurden 122 Implantate im Rahmen der retrospektiven Studie (Studie 1) im Zeitraum von 2013 bis 2015 ausgewertet [10] und weitere 48 Implantate im Rahmen der klinischen, prospektiven Studie (Studie 2) im Zeitraum von 2014 bis 2017 analysiert [11]. Beide Studien zur Übertragungsgenauigkeit statisch geführter Implantation wurden in einer Privatpraxis in Hilzingen in Kooperation mit der Klinik für Zahnärztliche Prothetik der Universität Ulm durchgeführt. Alle untersuchten Implantate stammten von der Firma Camlog (SCREW-LINE Implantate, CAMLOG Guide 1.0 (Studie 1) und 2.0 (Studie 2), Camlog, Wimsheim, Deutschland) und wurden kom-

¹ Zentrum für Zahnmedizin Dr. Schnutenhaus MVZ GmbH, Breiter Wasmen 10, 78247 Hilzingen, info@schnutenhaus.de
² Universität Ulm, Department für Zahnheilkunde, Klinik für Zahnärztliche Prothetik, Albert-Einstein-Allee 11, 89081 Ulm



1. Metrische Analyse der klinisch erzielten Implantatposition: Abweichung zwischen der Mittelachse (grün) der geplanten und der tatsächlich erreichten Implantatposition gemessen an der Implantatschulter (d_1) und am Apex des Implantats (d_2), vertikale Abweichung gemessen an der Implantatschulter (h) im Mittelpunkt der koronalen Implantatoberfläche, Abweichung der geplanten Implantatachse zu der tatsächlich erreichten Achse (α)

		Gesamt (n)	Studie 1 (n/Prozent)	Studie 2 (n/Prozent)
Geschlecht	weiblich	31	28/50,0	31/64,6
	männlich	17	28/50,0	17/35,4
Implantatlänge	7 mm	1	1/0,8	1/2,0
	9 mm	8	34/27,9	8/16,7
	11 mm	20	62/50,8	20/41,7
	13 mm	19	25/20,5	19/39,6
Gesamt	n	170	122/71,8	48/28,2

Tabelle 1: Häufigkeitsverteilung der ausgewerteten Implantate von Studie 1 und Studie 2 zur Übertragungsgenauigkeit statisch geführter Implantation an der Klinik für Zahnärztliche Prothetik der Universität Ulm.

		Studie 1	Studie 2
Abstand coronal	MW	1,2	0,7
	Min	0,1	0,2
	Max	3,8	1,7
	SD	0,7	0,3
Abstand apikal	MW	1,8	1,4
	Min	0,3	0,3
	Max	5,1	3,5
	SD	0,9	0,6
Höhe	MW	0,8	0,3
	Min	0,0	0,0
	Max	3,4	1,4
	SD	0,7	0,3
Winkel	MW	4,8	4,1
	Min	0,2	0,4
	Max	14,6	11,0
	SD	3,1	2,1

Tabelle 2: Ergebnisse von Studie 1 und Studie 2 zur Übertragungsgenauigkeit statisch geführter Implantation an der Klinik für Zahnärztliche Prothetik der Universität Ulm.

plett schablonengestützt inseriert. Die Implantatplanung erfolgte mit dem Implantatplanungsprogramm SMOP (Swissmeda Online Planning, Swissmeda, Zürich).

In der ersten Studie belief sich die mittlere Höhenabweichung von insgesamt 122 ausgewerteten Implantaten auf 0,8 mm (0,0–3,4; SD 0,7). Die mittlere coronale Abweichung lag bei 1,2 mm (0,1–3,8; SD 0,7). Die mittlere apikale Abweichung betrug 1,8 mm (0,3–5,1; SD 0,9) und die Winkelabweichung lag bei 4,8° (0,2–14,6; SD 3,1). Die hohen Extremwerte der gemessenen Abstände und Winkel der ersten Studie wurden retrospektiv analysiert und konnten auf die Missachtung des Protokolls durch den Behandler zurückgeführt werden. Bei vier der fünf „Ausreißer“-Fälle lag der Fehler in der Planungsposition der Bohrhülse. Die Schablone stand am aufsteigenden Kieferast auf und es kam zu einer Fehlpositionierung. Der fünfte „Ausreißer“-Fall ließ sich durch einen anderen Planungsfehler erklären. Der Mindestabstand zwischen Bohrhülse und angrenzendem natürlichem Nachbarzahn wurde nicht eingehalten und es kam erneut zu einer Fehlpositionierung der Schablone mit resultierenden schlechten Ergebnissen [10].

Die Ergebnisse der zweiten Studie fielen insgesamt etwas besser aus. Die mittlere Höhenabweichung von insgesamt 48 ausgewerteten Implantaten betrug 0,3 mm (0,0–1,4; SD 0,3). Die mittlere coronale Abweichung lag bei 0,7 mm (0,2–1,7; SD 0,3). Die mittlere apikale Abweichung betrug 1,4 mm (0,3–3,5; SD 0,6) und die Winkelabweichung lag bei 4,1° (0,4–11,0; SD 2,1).

Einflussfaktoren auf die Genauigkeit

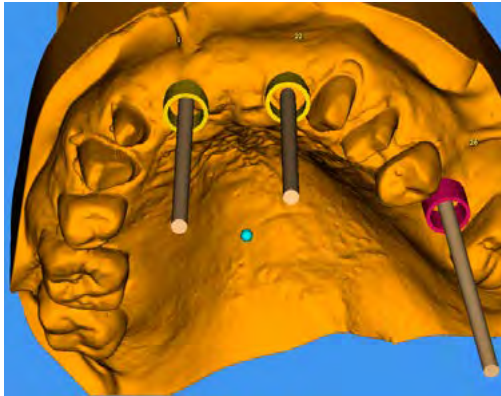
Die Ergebnisse wurden vor dem Hintergrund der Lückenart, des natürlichen Zahnbestands, des chirurgischen Vorgehens, der Anwendung von Maß-

nahmen des Hartgewebsmanagements in Form von ARP und der Primärstabilität (ISQ) auf die Übertragungsgenauigkeit untersucht. Des Weiteren wurde untersucht, welchen Einfluss die Überlagerungsart von Modellen und DVT-Datensätzen auf die Genauigkeit der schablonengestützten Implantatplanung hat. Weder die Restbezahnung im Lückenvergleich noch die Zahnregion hatten einen signifikanten Einfluss auf das Ergebnis der Implantatposition. Implantate mit natürlichem Nachbarzahn wiesen eine signifikant geringere Höhenabweichung ($p=0,033$) sowie einen signifikant geringeren koronalen Abstand ($p=0,037$) auf. Bei der Analyse der Varianzen nach Cohen konnte der Effekt jedoch nur als gering eingestuft werden. Bezüglich des chirurgischen Vorgehens zeigte unsere Untersuchung bei keiner Variablen signifikante Unterschiede [10]. Vergleicht man die Ergebnisse der beiden Studien fällt auf, dass sie zwar in einem sehr ähnlichen Bereich anzusiedeln sind, die vorliegenden Werte der zweiten Studie jedoch auf eine höhere Präzision hinweisen. Auffällig sind die besseren Werte bei der Abweichung an der Implantatschulter und der Höhenabweichung (im Mittel jeweils 0,5 mm geringere Abweichung). Eine mögliche Erklärung für diesen Unterschied sind die vorhandenen natürlichen Nachbarzähne, welche im Fall der zweiten Studie als notwendiges Einschlusskriterium festgelegt wurden.

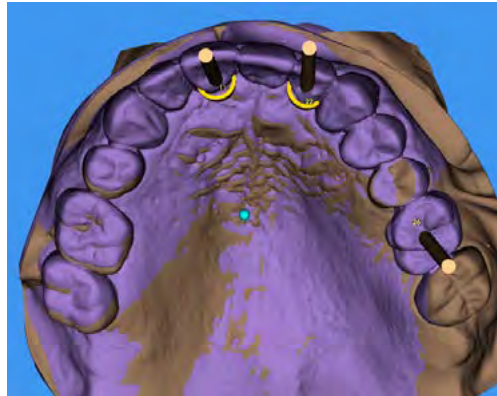
Maßnahmen der ARP haben keinen Einfluss auf die Genauigkeit der Ergebnisse. Keiner der untersuchten Parameter wies signifikante Unterschiede zwischen Ergebnissen von unbehandelten Extraktionsalveolen und Extraktionsalveolen, die eine ARP mittels einem Kollagenkegel erhielten, auf.

Die postoperative Messung des ISQ mittels Resonanz-Frequenz-Analyse gibt Aufschluss über die erreichte Primärstabilität und steht indirekt im Zu-

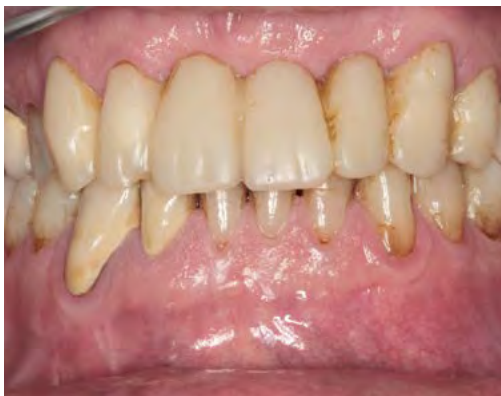Die schablonengeführte Implantation zeigt eine zufriedenstellende Genauigkeit bei unterschiedlicher Restbezahnung und chirurgischer Vorgehensweise.



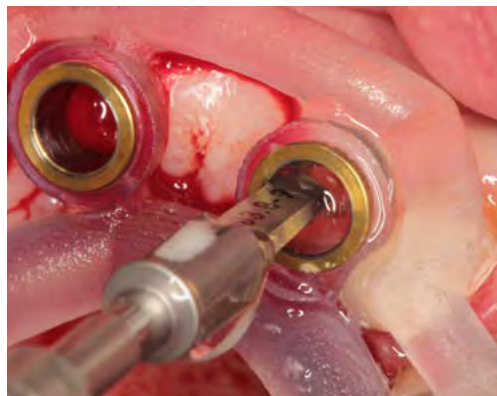2. Screenshot aus dem Implantatplanungsprogramm SMOP: Modellsituation (orange) inklusive der geplanten Implantatachsen (braun).



3. Screenshot aus dem Implantatplanungsprogramm SMOP: Modellsituation (braun) + Wax-up (lila) inklusive der geplanten Implantatachsen.



4. Ausgangssituation nach Abheilung der Alveolen regio 11+22 vor Implantation. Provisorische Versorgung 13-24 in situ.



5. Implantatbohrung regio 22 über die stereolithografische Bohrschablone.

sammenhang mit der vorliegenden Knochenqualität [12]. Die Auswertung der gemessenen ISQ-Werte zeigt nach Anwendung des Rangkorrelationskoeffizienten nach Spearman einen signifikanten Einfluss eines hohen ISQ-Wertes (>65) auf die Höhenabweichung der klinisch erreichten Implantatposition zur Planung ($p=0,02$). Ein möglicher Zusammenhang könnte zwischen einer hohen Knochenqualität und des früher erreichten hohen Eindrehmomentes und damit verbunden der hohen Primärstabilität beim Einbringen des Implantats bestehen.

Die manuelle Überlagerung mit der SMOP Implantatplanungssoftware und die Überlagerung anhand von Röntgenschablonen sind aus klinischer Sicht ausreichend genau. Die mittlere Überlagerungsgenauigkeit beider Methoden liegt bei 0,2 mm, welche der Genauigkeit einer DVT-Aufnahme (0,2 voxel) entspricht und ist für die Implantatplanung mit anschließender Herstellung einer Bohrschablone ausreichend [13].

Anwendung in der täglichen Praxis

Die schablonengeführte Implantation zeigt eine zufriedenstellende Genauigkeit bei unterschiedlicher Restbeziehung und chirurgischer Vorgehensweise. Die klinisch erreichbare Genauigkeit ist, mit den intrinsisch und methodisch bedingten Toleranzen, für

eine weitere prothetische Versorgung als sehr gut zu bezeichnen. Aus chirurgischer Sicht zeigen die Werte, insbesondere unter Beachtung der maximalen Abweichungen, dass die schablonengeführte Implantation nur mit ausreichenden Sicherheitsabständen zu gefährdeten Nachbarstrukturen eingesetzt werden kann. Der Erfolg der schablonengeführten Implantation lässt aufgrund der komplexen Planungsaufgaben und der chirurgischen Umsetzung eine Abhängigkeit von der Erfahrung des Behandlers vermuten. Durch den Einsatz von Bohrschablonen können der eigentliche chirurgische Eingriff verkürzt und in einigen Fällen augmentative Verfahren umgangen werden. Der klinische Mehrwert zeigt sich besonders im vorhersagbaren prothetischen Ergebnis.

Klinisches Vorgehen / Fallbeispiel

1. Implantatplanung mit SMOP

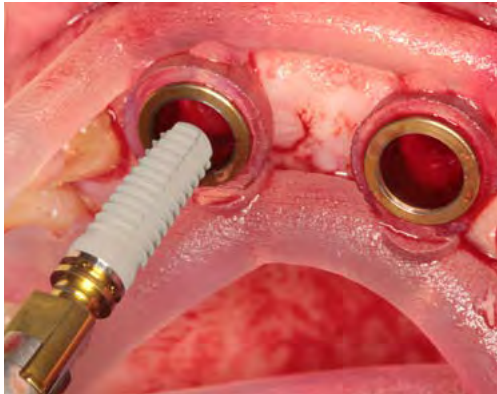
Das Implantatplanungsprogramm SMOP ermöglichte eine exakte Planung der gewünschten Implantatposition. Dazu wurde der DICOM-Datensatz der DVT-Aufnahme mit einem STL-Datensatz des dazugehörigen Patientenmodells überlagert. Die angestrebte prothetische Situation (Wax-Up) wurde ebenfalls digitalisiert und gab die Lage der späteren Suprakonstruktion der Implantate wieder. Anhand der vorliegenden Informationen konnte der Be-

handler die optimale Positionierung der Implantate wählen und dabei sowohl anatomisch relevante Strukturen als auch die korrekte Achse für eine bestmögliche prothetische Versorgung berücksichtigen.

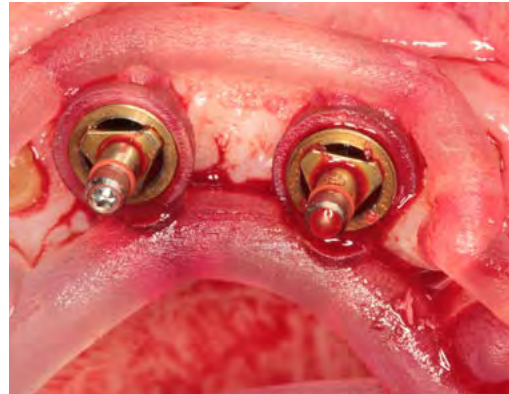
2. Implantation und klinisches Ergebnis

Bei einem 48-jährigen Patienten wurden zwei nicht erhaltungsfähige Frontzähne entfernt und mit einer implantatgetragenen keramischen Brückenkonstruktion ersetzt. Die Insertion der Implantate erfolgte

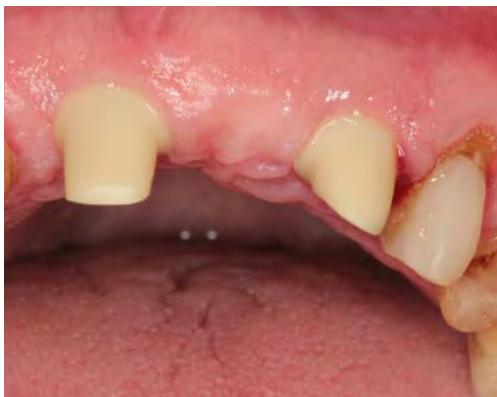te in einem vollnavigierten Verfahren mit Hilfe einer stereolithografischen Bohrschablone bei dentaler Abstützung. Nach einer Einheilphase von insgesamt vier Monaten wurde eine verblendete Zirkonbrücke auf individuellen Zirkonabutments eingegliedert. Die prothetisch basierte Planung und deren exakte Umsetzung ermöglichte ein ideale Ausgangssituation für die prothetische Versorgung mit einem ästhetisch sehr zufriedenstellendem Ergebnis.



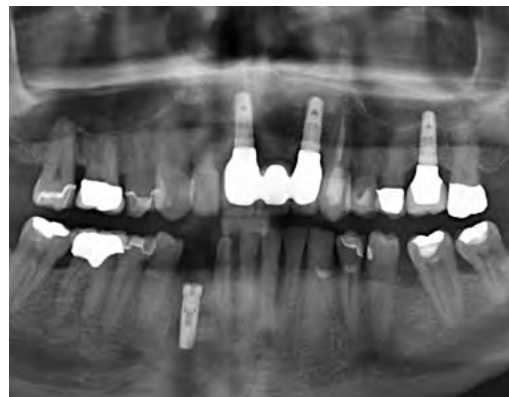6. Schablonengeführte Implantatinsertion regio 11.



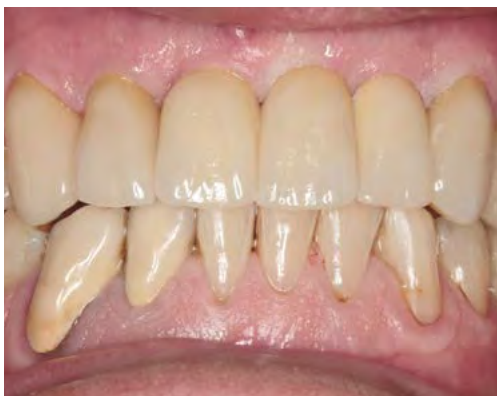7. Implantate regio 11 und 22 mit Einbringpfosten auf entsprechende Tiefe vollständig inseriert.



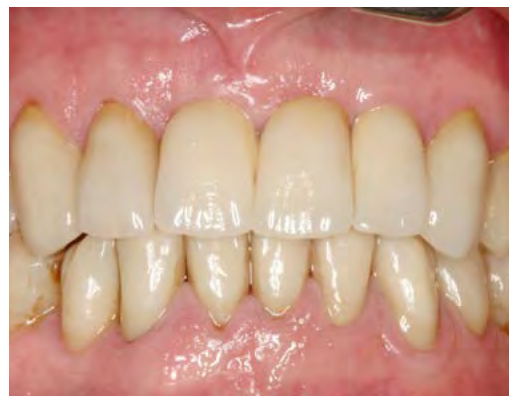8. Individuelle Zirkonabutments regio 11, 21.



9. Orthopantomogramm (OPT) nach Abschluss der Versorgung im Oberkiefer.



10. Prothetisches Ergebnis nach Eingliederung der Versorgung regio 13–24.



11. Stabile Verhältnisse nach drei Jahren. Zwischenzeitlich wurde auch der Unterkiefer versorgt.

Literatur

- [1] Naziri E, Schramm A, Wilde F. Accuracy of computer-assisted implant placement with insertion templates. *GMS Interdisciplinary plastic and reconstructive surgery DGPW* 2016;5:Doc15.
- [2] Giordano M, Ausiello P, Martorelli M. Accuracy evaluation of surgical guides in implant dentistry by non-contact reverse engineering techniques. *Dental materials : official publication of the Academy of Dental Materials* 2012;28:e178-185.
- [3] Schneider D, Marquardt P, Zwahlen M, Jung RE. A systematic review on the accuracy and the clinical outcome of computer-guided template-based implant dentistry. *Clinical oral implants research* 2009;20 Suppl 4:73-86.
- [4] Behneke A, Burwinkel M, Behneke N. Factors influencing transfer accuracy of cone beam CT-derived template-based implant placement. *Clinical oral implants research* 2012;23:416-423.
- [5] Nickenig HJ, Wichmann M, Hamel J, Schlegel KA, Eitner S. Evaluation of the difference in accuracy between implant placement by virtual planning data and surgical guide templates versus the conventional free-hand method - a combined in vivo - in vitro technique using cone-beam CT (Part II). *Journal of cranio-maxillo-facial surgery : official publication of the European Association for Cranio-Maxillo-Facial Surgery* 2010;38:488-493.
- [6] Vercruyssen M, Coucke W, Naert I, Jacobs R, Teughels W, Quirynen M. Depth and lateral deviations in guided implant surgery: an RCT comparing guided surgery with mental navigation or the use of a pilot-drill template. *Clinical oral implants research* 2015;26:1315-1320.
- [7] Vercruyssen M, Cox C, Coucke W, Naert I, Jacobs R, Quirynen M. A randomized clinical trial comparing guided implant surgery (bone- or mucosa-supported) with mental navigation or the use of a pilot-drill template. *Journal of clinical periodontology* 2014;41:717-723.
- [8] Tahmaseb A, Wu V, Wismeijer D, Coucke W, Evans C. The accuracy of static computer-aided implant surgery: A systematic review and meta-analysis. *Clinical oral implants research* 2018;29 Suppl 16:416-435.
- [9] Schnutenhaus S, Edelmann C, Rudolph H, Luthardt RG. Retrospective study to determine the accuracy of template-guided implant placement using a novel nonradiologic evaluation method. *Oral Surg Oral Med Oral Pathol Oral Radiol* 2016;121:e72-79.
- [10] Schnutenhaus S, Edelmann C, Rudolph H, Dreyhaupt J, Luthardt RG. 3D accuracy of implant positions in template-guided implant placement as a function of the remaining teeth and the surgical procedure: a retrospective study. *Clin Oral Investig* 2018;22:2363-2372.
- [11] Schnutenhaus S, Brunken L, Edelmann C, Dreyhaupt J, Rudolph H, Luthardt RG. Alveolar ridge preservation and primary stability as influencing factors on the transfer accuracy of static guided implant placement: a prospective clinical trial. *BMC Oral Health* 2020;20:178.
- [12] Kunnekel AT, Nair KC, Naidu EM, Sivagami G. Validation of resonance frequency analysis by comparing implant stability quotient values with histomorphometric data. *The Journal of oral implantology* 2011;37:301-308.
- [13] Schnutenhaus S, Groller S, Luthardt RG, Rudolph H. Accuracy of the match between cone beam computed tomography and model scan data in template-guided implant planning: A prospective controlled clinical study. *Clin Implant Dent Relat Res* 2018;20:541-549.

Korrespondenzadresse

Priv.-Doz. Dr. Sigmar Schnutenhaus
Master of Science Implantologie
Master of Science Parodontologie

Praxis

Breiter Wasmen 10
78247 Hilzingen
Tel.: + 49 7731 182755
Fax: + 49 7731 182766
E-Mail: info@schnutenhaus.de

Kooperationspartner der Universität Ulm
Klinik für Zahnärztliche Prothetik
Zentrum für Zahn-, Mund- und Kieferheilkunde
Ärztl. Direktor Prof. Dr. med. dent. habil. Ralph Luthardt

PRAXISFALL

Sofortversorgung eines nicht erhaltungswürdigen Frontzahns bei tiefem Biss und starker Abrasion

» **Behandlungskonzepte wie die Sofortimplantation mit Sofortversorgung erhöhen die Patientenzufriedenheit [1] und nehmen einen zunehmend höheren Stellenwert im Praxiskonzept ein. Patienten bevorzugen die kürzere Behandlungsdauer sowie die reduzierte Anzahl an Sitzungen. Neben den geringeren Behandlungskosten sind weitere Argumente die schnellere prothetische Versorgung, der langfristige Hart- und Weichgewebeerhalt sowie ein vorhersagbares, besseres ästhetisches Ergebnis [2]. Im folgenden Beitrag wird die Sofortversorgung eines nichterhaltungsfähigen Frontzahns im Oberkiefer als probates, wissenschaftlich fundiertes und patientenorientiertes Konzept vorgestellt.**

Die Entscheidung, ob und zu welchem Zeitpunkt eine Sofortimplantation erfolgen kann oder doch eher die zweizeitige Vorgehensweise beziehungsweise gedeckte Einheilung gewählt werden muss, erfordert ebenso viel klinische Erfahrung wie biologisches Wissen. Zunächst wird nach strenger Indikationsstellung abgewogen, ob ein Zahn entfernt oder dem Erhalt der Vorzug gegeben werden muss [3,4]. Ein beherdeter Zahn kann sowohl den Kieferknochen schädigen als auch massive Weichgewebsdefekte initiieren, die dann aufwändig rekonstruiert werden müssen. Erst wenn ein Zahn atraumatisch entfernt und das Alveolenfach sorgfältig kürettiert ist, fällt der Entscheid zu einer Sofortimplantation. Für eine sofortige therapeutische Versorgung ist dann das Erreichen der erforderlichen Primärstabilität des Implantats die Grundvoraussetzung [5]. Da die Kriterien für die Sofortimplantation mit Sofortversorgung, trotz radiologischer Diagnostik, erst intraoperativ evaluiert werden können, ist es unabdingbar den Patienten präoperativ über alle eventuellen Behandlungsszenarien detailliert aufzuklären [6].

Patienten die Extraktion des Zahnes mit der Option einer Sofortimplantation und Sofortversorgung besprochen. Diese Therapiemöglichkeit wurde ihm in Aussicht gestellt, sofern keine akute Entzündung vorliegt und die temporäre Versorgung trotz tiefem Biss und starken Abrasionen aus der funktionellen Belastung genommen werden kann. Heute stehen eigens für die Anforderungen der Sofortversorgungskonzepte entwickelte Implantatdesigns zur Verfügung. Ein tief in den Knochen eingreifendes Gewinde sowie ein apikal konischer Implantatkörper erhöhen bei exakter Positionierung – zum Teil in die palatinale Alveolenwand – vorhersagbar eine primärstabile Verankerung des Implantats im Kieferknochen. Zur Ausbildung einer funktionellen Weichgewebsmanschette eignet sich ein Abutmentkonzept mit Platform-Switching. In Kombination mit einer stabilen rotations-sicheren Innenkonfiguration werden Mikrobewegungen minimiert und somit der Bakterieneintritt an der Implantat-Abutment-Schnittstelle reduziert. Durch den Rücksprung wird dem Weichgewebe, im besten Fall auch dem Knochen, Raum zur Anlagerung gegeben. Die gesunde und stabile Gingivamanschette unterstützt den natürlichen Übergang der Roten- in die Weiße-Ästhetik-Zone.



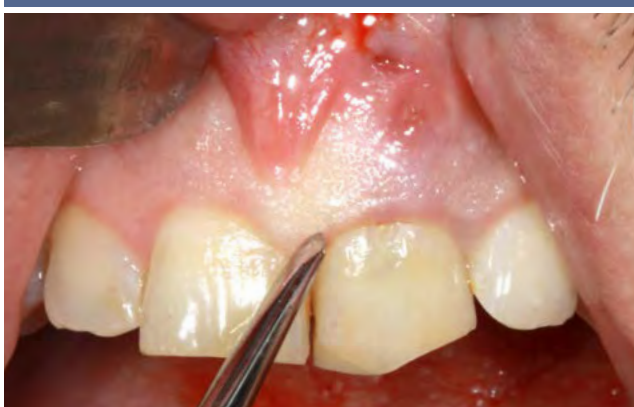Dr. Martin Brückner
Oralchirurg



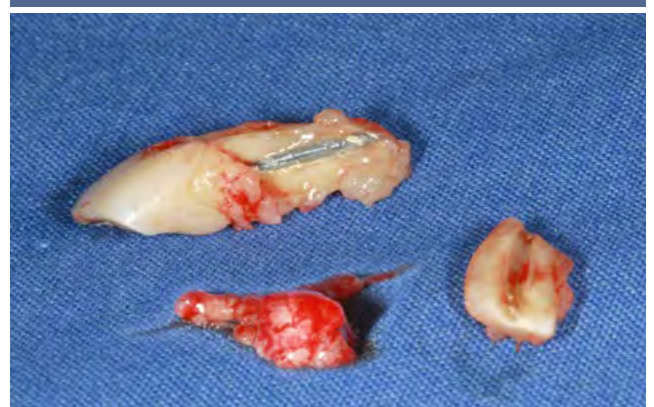Dirk Hoffmann
Zahntechniker

Der Patientenfall

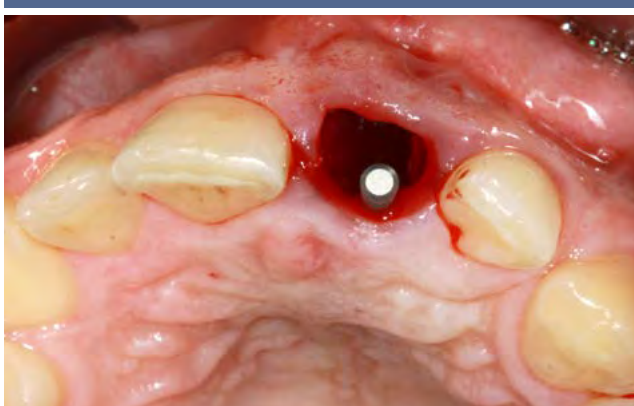Im März 2019 wurde ein 39-jähriger Patient von seiner Hauszahnärztin wegen einer Fistel an Zahn 21 und Druckschmerz in der Region mit dem Auftrag einer erneuten Wurzelspitzenamputation (WSA) in unsere kieferchirurgische Praxis überwiesen. Nach einem Trauma in der Kindheit war der Zahn alio loco wurzelbehandelt und auch schon reseziert worden. Der allgemeinmedizinische Befund wies keine Besonderheiten auf. Nach eingehender zahnmedizinischer Diagnostik war die Prognose zur Erhaltung der Zahn- und Mundgesundheit durch eine erneute WSA ungünstig. Der Patient hatte sich im Gespräch ausdrücklich gegen die Präparation der gesunden Nachbarzähne entschieden, wodurch eine konventionelle Brückenversorgung nicht in Betracht kam. Er wünschte auch keine herausnehmbare Interimsversorgung. So wurde mit der Hauszahnärztin und dem



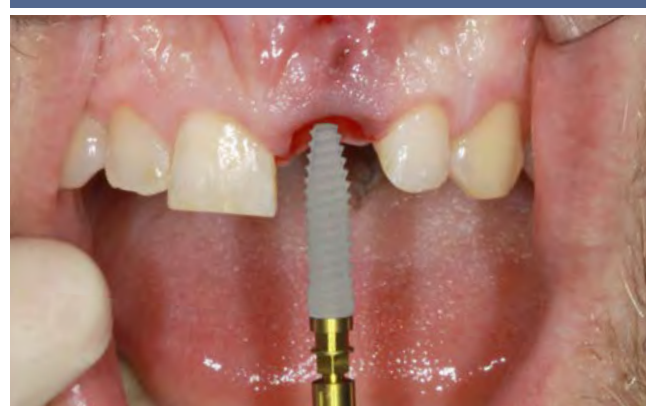1. Die Ausgangssituation: Eine erneute WSA hatte eine schlechte Langzeitprognose zum Erhalt des Zahnes 21. Zur Schonung der umliegenden Gewebestrukturen erfolgte die Extraktion minimalinvasiv. Durch die Fistel war die vestibuläre Lamelle nur partiell vorhanden. Daher stand der Erhalt der intakten knöchernen Strukturen im Fokus.



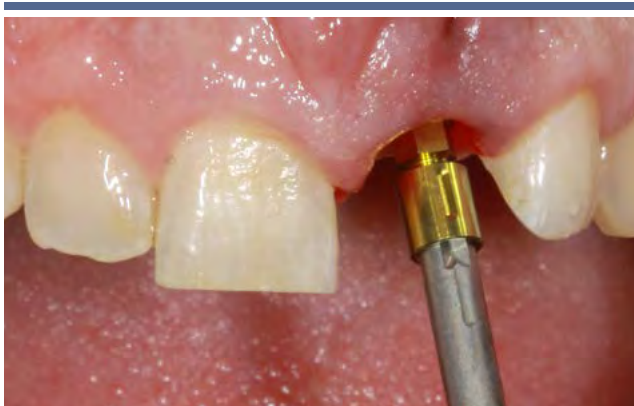2. Der wurzelbehandelte Zahn verblieb viele Jahre symptomlos im Kiefer. Zirka dreißig Jahre nach dem Trauma, einigen Revisionen und einer WSA verfärbte sich der Zahn und es trat eine cronische Entzündung in Form einer Fistel auf. Der Zahn 21 wurde mit Periotominstrumenten und Zange extrahiert und das Fistelgewebe vollständig entfernt.



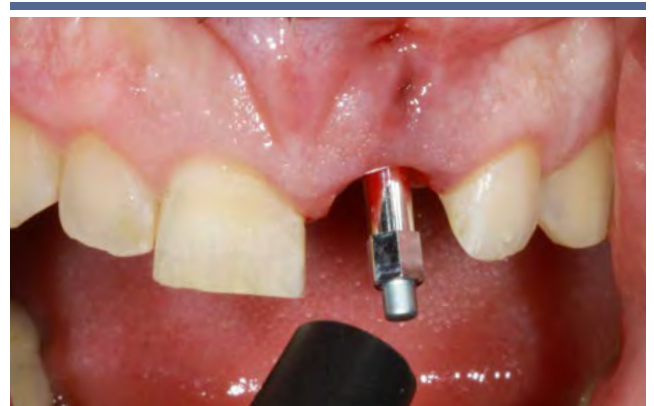3. Nachdem das Alveolenfach gründlich kürettiert war, wurde die korrekte dreidimensionale Position ermittelt und die Pilotbohrung nach palatinal orientiert in der dreiwandig völlig intakten Alveole angelegt. Die Aufbereitung des Implantatbetts für ein 16 mm CONELOG® PROGRESSIVE-LINE Implantat (Ø 3,8 mm) erfolgte gemäß des chirurgischen Protokolls.



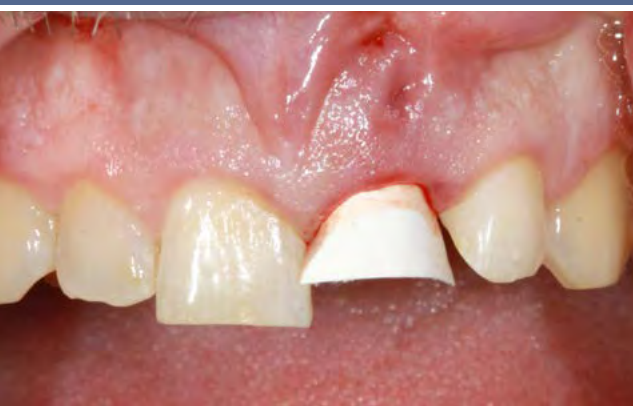4. Da der apikale konische Implantatkörper aufgrund der Implantatlänge komplett im ortsständigen Knochen verankert werden kann, ist eine primärstabile Insertion realisierbar. Das Implantat wurde mit ausreichendem Drehmoment unter Kontakt mit der palatinalen Alveolenwand inseriert. Das für Sofortversorgungsprotokolle entwickelte Implantatmakrodesign erzielte über die apikalen fünf bis sechs Millimeter hohe initiale Stabilität.



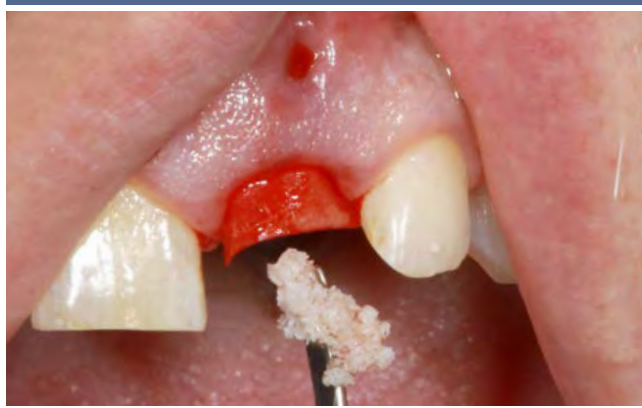5. Die Implantatplattform kam zirka einen Millimeter unterhalb der Schmelz-zementgrenze des Nachbarzahns zu liegen. Der für die Dimension eines Oberkieferfrontzahnes gewählte „reduzierte“ Durchmesser ist entscheidend bei der Sofortversorgung, denn dadurch wird zu keiner Zeit Druck auf die vestibuläre Knochenlamelle ausgeübt. Zum Schutz vor Resorption kann der entstandene Hohlraum mit Knochenersatzmaterial aufgefüllt werden.



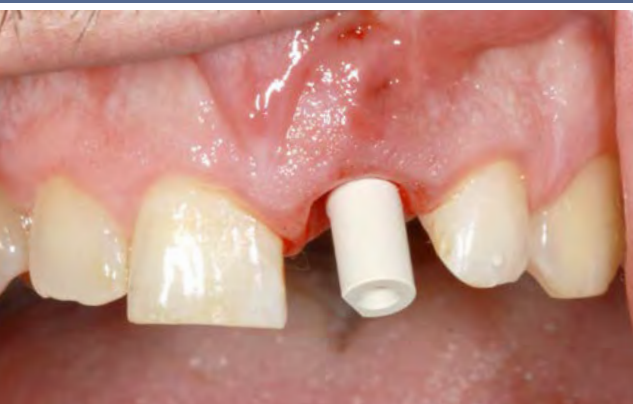6. Die Resonanzfrequenzanalyse zeigte einen ISQ-Wert von 70. Die Achsausrichtung wurde im Hinblick auf eine Sofortversorgung, die weitgehend belastungsfrei umgesetzt werden musste, geprüft. Nachdem diese Kriterien erfüllt waren, fiel die Entscheidung für eine prothetisch-therapeutische Sofortversorgung.



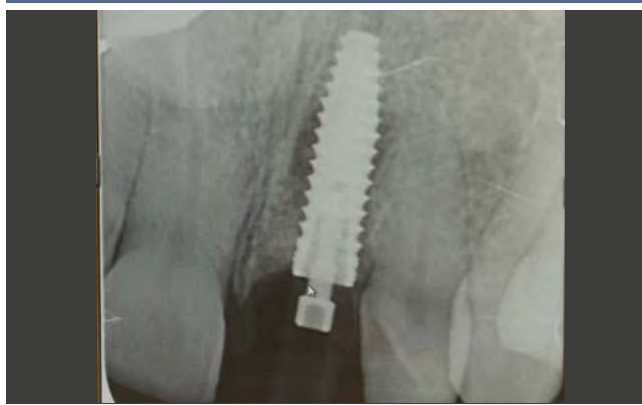7. Um eine vorhersagbare Defektregeneration zu ermöglichen, wurde eine Kollagenmembran (Mem-Lok® Pliable/BioHorizons) in eine minimal präparierte Weichgewebstasche geschoben, die langsam proliferierende regenerative Zelltypen wie Osteoblasten und parodontale Zellen von schnell proliferierenden Epithel- und Bindegewebszellen trennen.



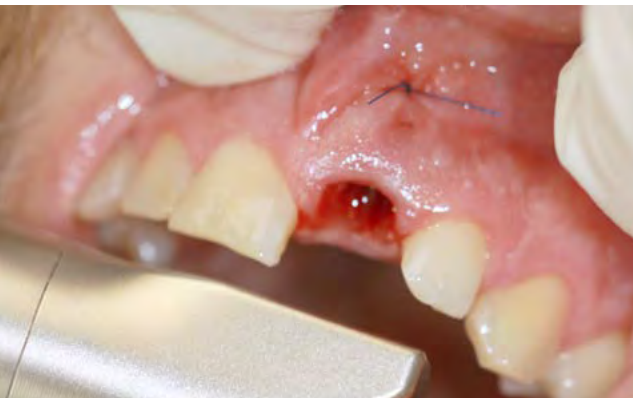8. Der Spalt zwischen Implantat und Knochenlamelle beziehungsweise Membran wurde mit Knochenersatzmaterial porcinen Ursprungs (MinerOss® XP/BioHorizons) aufgefüllt. Die resorbierbare Kollagenmembran ist einfach handzuhaben und eignet sich optimal zur Deckung von Knochenaugmentaten. Sie lässt sich vernähen oder auch in die Tasche ziehen und wird nach drei bis vier Monaten komplett umgebaut.



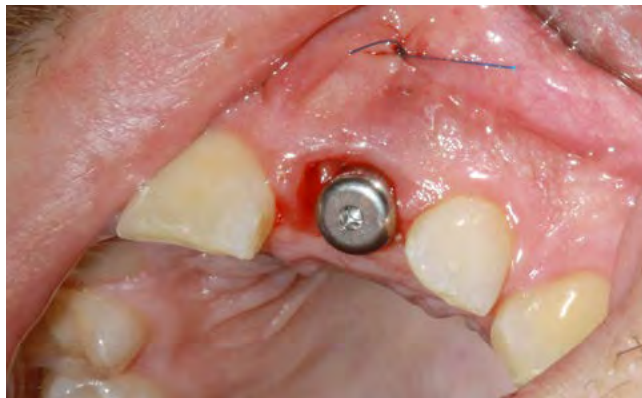9. Die Präparation der Weichgewebstasche wird ohne Entlastungsschnitte durchgeführt, wodurch eine Narbenbildung im ästhetischen Bereich vermieden wird. Nachdem die Membran an den Zahnfleischverlauf angepasst war, wurde ein Scanpfosten in das Implantat geschraubt und die Position digital gescannt.



10. Das Röntgenkontrollbild (mit aufgeschraubtem Scanpfosten) zeigt die Verankerung des 16 Millimeter langen CONELOG PROGRESSIVE-LINE Implantats im apikalen ortsständigen Knochen sowie die Lage der Implantatschulter – ein Millimeter unterhalb der Schmelzzementgrenze des Nachbarzahn.



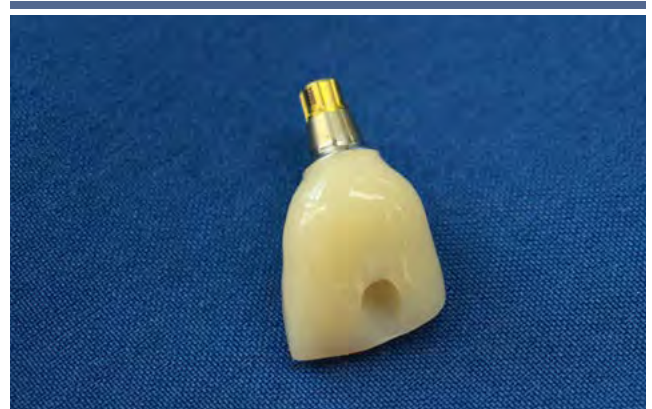11. Die Fistelöffnung wurde mit einer Einzelknopfnäht verschlossen. Anschließend erfolgte die digitale Abformung der Weichgewebssituation.



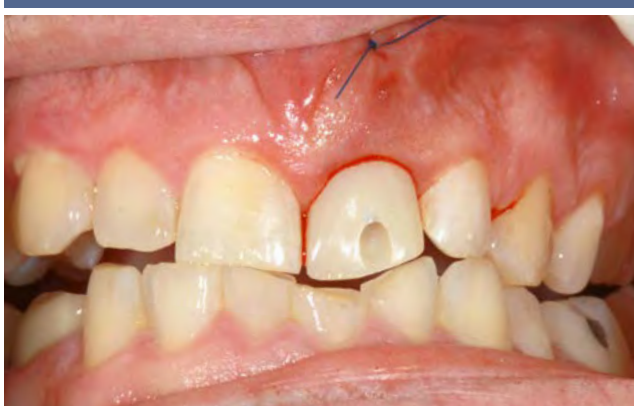12. Ein aufgeschraubter Gingivaformer schützte das Weichgewebe während der Fertigstellung der temporären Krone vor dem Kollabieren. Gleichzeitig wurden das Knochenfach und der Gewebeaufbau damit weitgehend abgedichtet.



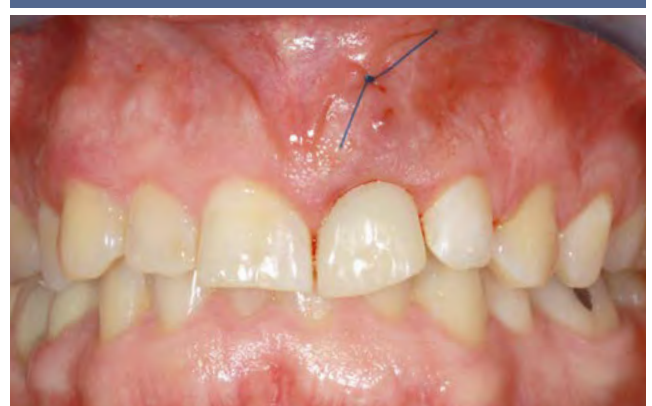13. Die gescannten Daten wurden mit dem vor der Extraktion angefertigten Situationscans überlagert und die temporäre Krone designt. Bei der Gestaltung wurde das korrekte ursprüngliche Kronendurchtrittsprofil fokussiert, damit sich das Weichgewebe ohne Manipulation anlegen kann.



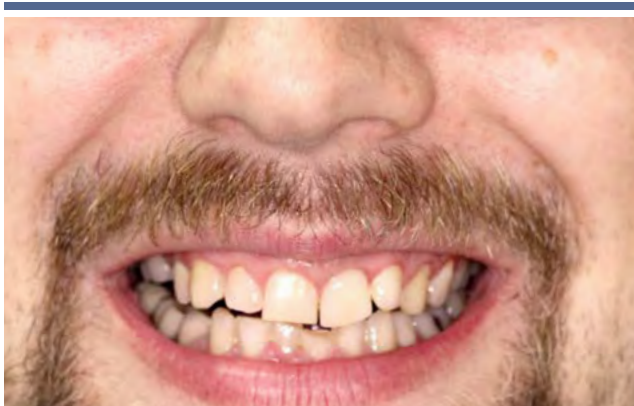14. Der STL-Datensatz, erstellt auf einer CONELOG Titanbasis, wurde an die CAM-Fertigung gegeben, um die Kunststoffhybridkrone (IPS Telio CAD) fräsen zu lassen. Anschließend erfolgte die Verklebung auf der Basis und Politur der Krone.



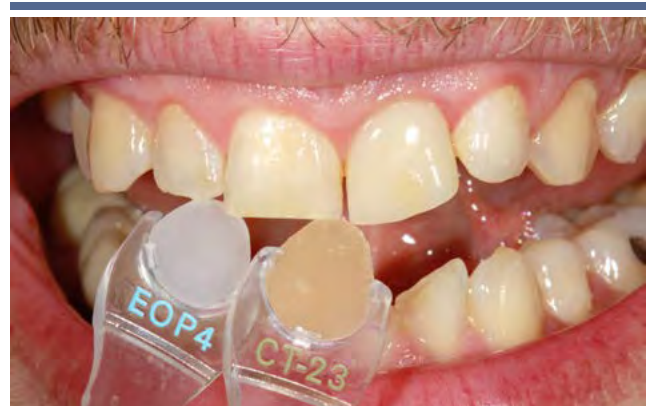15. Die temporäre Hybridkrone wurde eingesetzt und mit 20 Ncm festgeschraubt. Die Gingiva legte sich unmittelbar an das anatomisch ausgeformte Kronenprofil an. Somit herrschten gute Voraussetzungen für die Schaffung einer gesunden Hart- und Weichgewebsarchitektur. In diesem Stadium musste die Versorgung komplett aus der Funktion genommen werden (Statik und Dynamik).



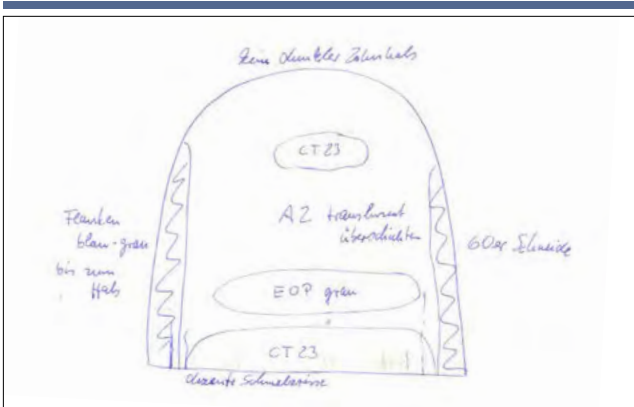
16. Anschließend wurde die Abutmentschraube mit Teflon abgedeckt und der Schraubenzugangskanal mit lichthärtendem Kunststoff verschlossen. Die Approximalkontakte waren entfernt, damit das Implantat weitgehend belastungsfrei einheilen und das Gewebeersatzmaterial in Ruhe umgebaut werden konnte.



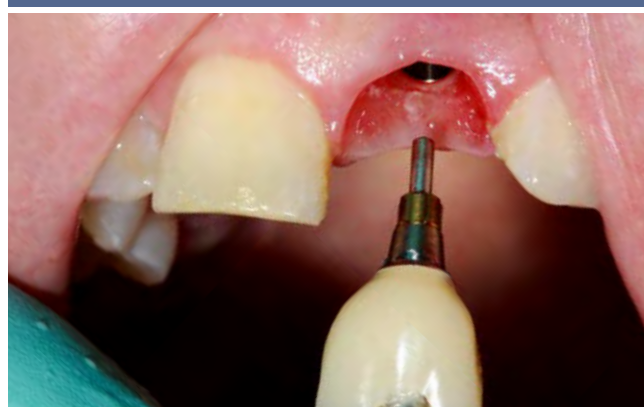17. Es folgten regelmäßige Kontrollen in der MKG Praxis. Nach vier Monaten zeigte sich ein stabiles, anatomisch ausgeformtes Hart- und Weichgewebe und der Patient konnte zur Erstellung des definitiven Zahnersatzes an die Hauszahnärztin, Dr. Lisa Kirbach (Praxis Dr. Mayer, Dresden) rücküberwiesen werden.



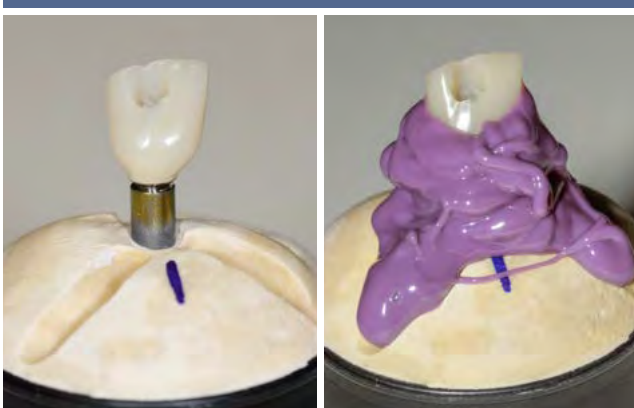18. Neben der anatomischen Gestaltung der Frontzahnkrone ist die größte Herausforderung für den Zahntechniker die exakte Farbauswahl und deren Umsetzung bei der Schichtung der Keramikkrone. Vor dem Hintergrund, dass jeder Mensch ein anderes Farbempfinden hat, ist es unabdingbar, dass der Techniker, der die Krone fertigt, auch die Farbe bestimmt.



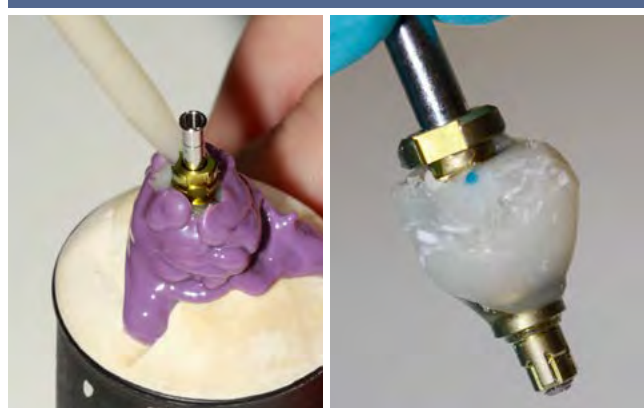
19. Hilfreich ist eine Fotodokumentation und der „Farbzettel“. Hierauf werden neben der Grundfarbe alle individuellen Farbnuancen, wie transluzente und transparente Bereiche sowie Einfärbungen oder Sprünge, aufgezeichnet.



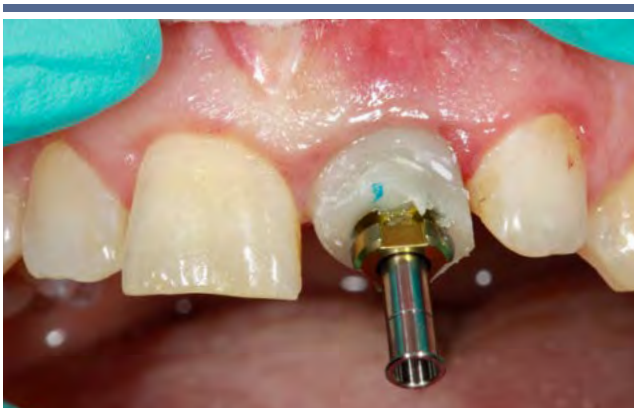20. Mithilfe eines individualisierten Übertragungspostens sollte die exakte periimplantäre Weichgewebssituation auf das Meistermodell übertragen werden. Zur Herstellung des individuellen Pfostens wurde die temporäre Versorgung abgeschraubt. Die Gingivamanschette zeigte sich ausreichend stabil und stützte sich auf dem durch das Plattform-Switching erzeugten Rücksprung der Implantatschulter auf.



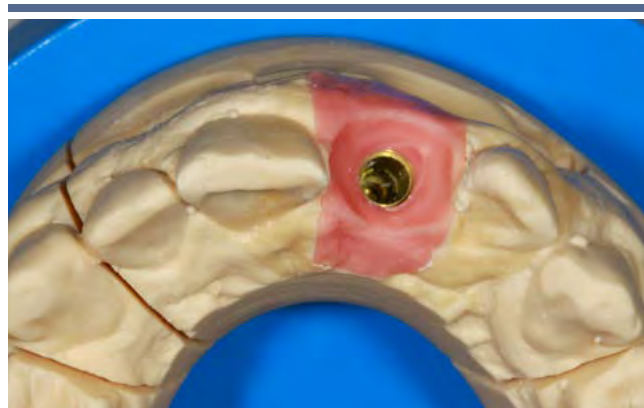
21. Die temporäre Krone wurde auf ein Analog, das für die Herstellung individueller Abformpfosten in einen Gipssockel fixiert ist, geschraubt. Dann wurde, zur exakten Reproduktion der subgingivalen Weichgewebsarchitektur, der Bereich des Kronendurchtrittsprofils mit Abformmaterial (Impregum/3M Espe) ummantelt.



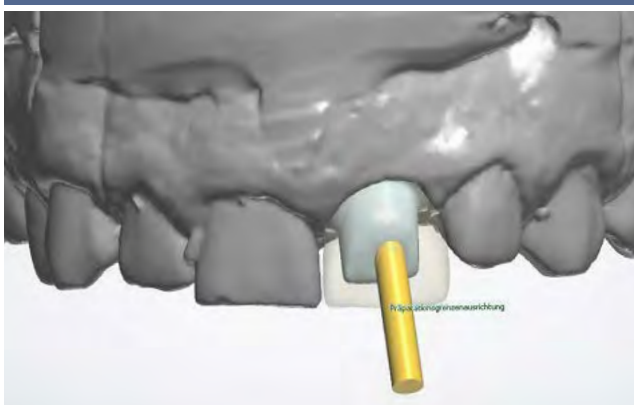
22. Nachdem die Krone entfernt und ein Abformpfosten für die offene Löffeltechnik aufgeschraubt worden war, wurde der entstandene Hohlraum um den Abformpfosten mit selbsthärtendem Kunststoff (Luxatemp) aufgefüllt.



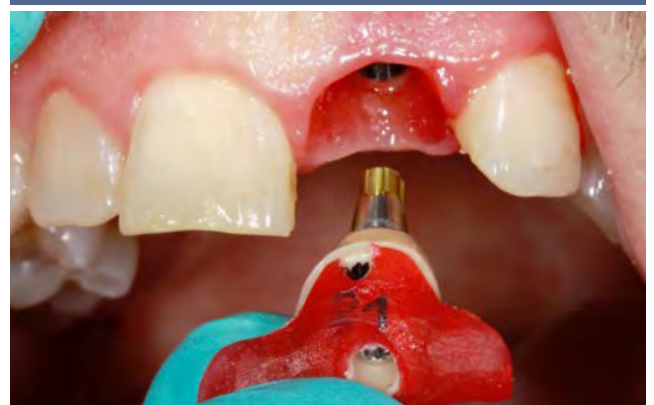23. Beim Einsetzen des individualisierten Abformpfostens zeigte sich eine anatomische Anlagerung und Ausformung des Zahnfleischsaums. Die natürliche Färbung des Weichgewebes war ein Zeichen, dass die Abformung des subgingivalen Bereichs drucklos erfolgte.



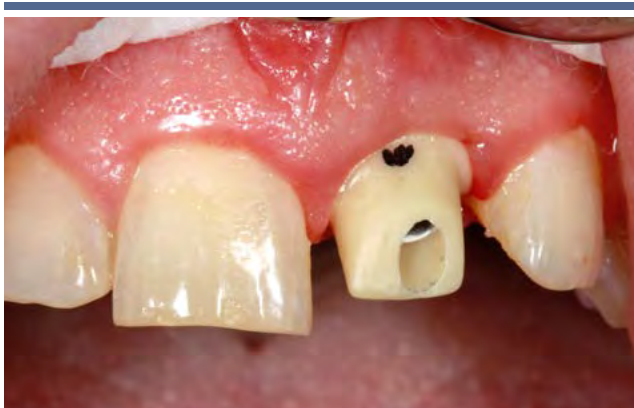24. Mithilfe einer abnehmbaren Zahnfleischmaske wurde das Kronendurchtrittsprofil auf das Meistermodell übertragen. Das entspricht in regio 21 exakt der Form des Weichgewebsprofils der Mundsituation. Im Labor wurde die Versorgung – eine auf einem Hybridabutment zementierte Vollzirkonkrone – realisiert.



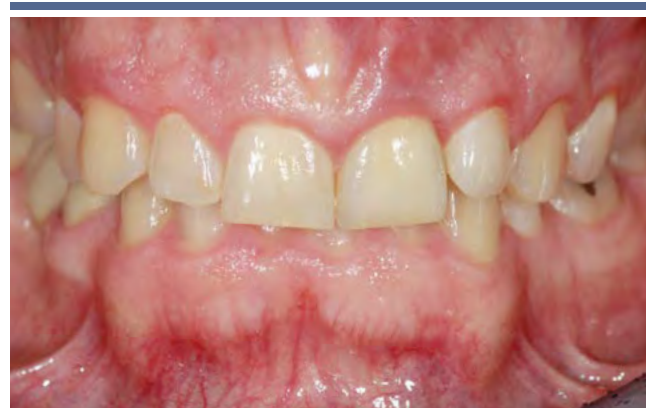25. Sowohl das Design als auch die Fertigung des Hybridabutments erfolgte digital. Das subgingivale Profil entsprach der über das Provisorium erarbeiteten Situation. Die Kronen-Abutment-Schnittstelle kam zirka 0,5 Millimeter unterhalb des marginalen Gingivasaums zu liegen, um eventuelle Zementüberschüsse problemlos und vollständig entfernen zu können.



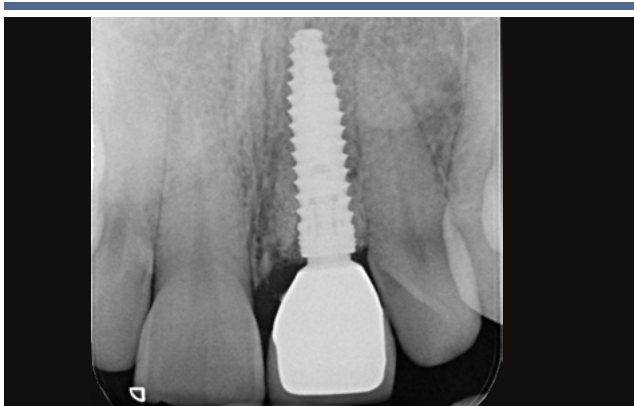26. Das individuelle Zirkonabutment (IPS e.max ZirCAD, Blank MO3 / Ivoclar Vivadent) wurde mit der CONELOG® Titanbasis CAD/CAM nach Konditionierung der beiden Komponenten mit Multi-Link Hybrid extraoral verklebt. Auf die Ausarbeitung der Klebefuge wurde besonderes Augenmerk gelegt. Ein Übertragungsschlüssel diente der einfachen Positionierung des Abutments.



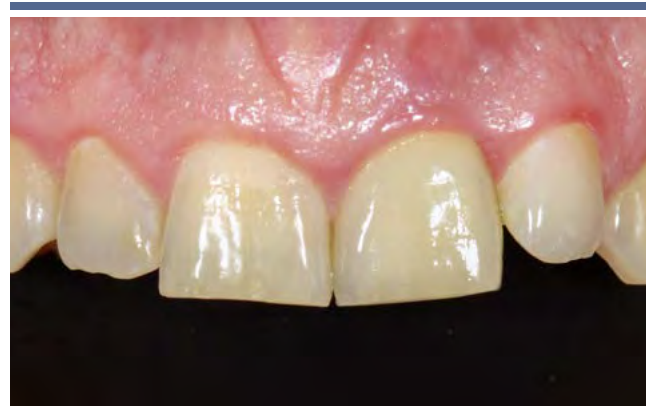27. Das Zirkonabutment wurde eingesetzt und die Lage der Kronen-Abutment-Schnittstelle kontrolliert. Die periimplantären Weichgewebe und die Interdentalpapillen waren reizfrei und anatomisch ausgeformt. Im Labor fertigte der Zahntechniker eine vollverblendete Krone auf einer Zirkonkappe (IPS e.max ZirCAD, Blank LT2 / Ivoclar Vivadent) in der klassischen Schichttechnik (GC Initial IQ, ZR-FS).



28. Nach der Funktions- und Ästhetikkontrolle erfolgte das Einsetzen der Zirkondioxidkrone mit Temp Bond (Kerr). Der minimale Zementüberschuss konnte einfach und vollständig entfernt werden.



29. Das Röntgenkontrollbild zeigt ein Jahr nach dem chirurgischen Eingriff ein stabiles Knochenniveau in Höhe der Implantatschulter. Die Sofortimplantation in Verbindung mit der GBR-Technik ist zielführend für den Gewebeerhalt.



30. Bei der Kontrolle ein Jahr nach dem Einsetzen der Frontzahnrestauration waren die Interdentalräume geschlossen und die Papillenspitzen vollständig entwickelt. Es zeigte sich eine stabile befestigte Gingiva, eine sehr gute Basis für eine ästhetische und langzeitstabile Versorgung.

Diskussion

Ist die Sofortimplantation nach Extraktion auf lange Sicht ein erfolgsversprechendes Behandlungskonzept? Um diese Frage zu klären, muss die individuelle klinische Situation detailgenau betrachtet werden. Hierbei helfen digitale bildgebende Verfahrens- und Planungstechnologien und ein zwischen allen Beteiligten definiertes Behandlungskonzept.

Eine sofortige Implantation direkt nach der Extraktion eines Zahnes ist oft erstrebenswert. Es erfüllt nicht nur die Wünsche der Patienten nach einer schnellen Therapieform, sondern ein Implantat kann im Sinne einer Socket-Preservation das Alveolenfach füllen und gleichzeitig die periimplantären Hart- und Weichgewebe stützen. Jedoch muss die Extraktionsalveole überwiegend intakt und weitestgehend entzündungsfrei sein, um eine ausreichend hohe Primärstabilität des Implantats zu erreichen.

Ein konsequentes, auf das periimplantäre Gewebe und das Implantataustrittsprofil fixiertes Vorgehen unterstützt den Erfolg und eine langzeitstabile Rekonstruktion. Es wird jedoch auch deutlich, dass ein konfektioniertes Abutment in den seltensten Fällen den Anforderungen an eine funktionell-ästhetische Versorgung im Frontzahnggebiet gerecht wird. Hier bedarf es einer exakten Ausformung des Weichgewebes über das Provisorium, die dann exakt auf die Gestaltung des individuellen Abutments reproduziert wird. Der nachhaltige Therapieerfolg zeigte sich an der natürlichen Rot-Weiß-Ästhetik.

Fazit

Die Sofortimplantation mit festsitzender prothetischer Sofortversorgung ist ein etabliertes Verfahren, welches unter Beachtung der chirurgischen und prothetischen Voraussetzungen vorhersagbar zu ästhetisch anspruchsvollen Ergebnissen führt.

Literatur

[1] Hartlev J, Kohberg P, Ahlmann S, Andersen NT, Schou S, Isidor F. Patient satisfaction and esthetic outcome after immediate placement and provisionalization of single-tooth implants involving a definitive individual abutment. Clin Oral Impl Res 2014;25:1245-50

[2] Blanco J, Carral C, Argibay O, Liñares A. Implant placement in fresh extraction sockets. Periodontol 2000. 2019;79(1):151-67

[3] Wolfart S. Ästhetische Analyse und Planung in der Implantologie. Implantologie 2019;27(2):117-31

[4] Tonetti M, Jung R, Avila-Ortiz G, Blanco J, et al. Management of the extraction socket and timing of implant placement: Consensus report and clinical recommendations of group 3 of the XV European Workshop in Periodontology. J Clin Periodontol 2019;46(Suppl.21):183-94

[5] Happe A, Debring L, Grandoch A, Neugebauer J. Aktuelle Konzepte zur Sofortimplantation im Frontzahnbereich. Implantologie 2019;27(2):173-83

[6] Mundt T. Aufklärung des Patienten vor implantatprothetischer Therapie. Implantologie 2019;27(1):27-36

Dr. Martin Brückner

BAG Dres. Brückner
Praxis für Mund-, Kiefer-, Gesichtschirurgie / Oralchirurgie
Bismarckstraße 7
01257 Dresden
Tel.: 0351 20 31 609
info@implantatzentrum-brueckner.de

- Ausbildung zum Fachzahnarzt für Oralchirurgie an der Klinik und Poliklinik für Mund-, Kiefer- und Plastische Gesichtschirurgie, Universität Leipzig
- Dissertation zum Dr. med. dent. auf dem Gebiet der Implantologie
- Master of Science in Implantology and Dental Surgery am International Medical College (IMC)
- Curriculum „Parodontale Mikrochirurgie“ (IPI München)
- Tätigkeitsschwerpunkt Implantologie

ZT Dirk Hoffmann

Büker Zahntechnik KG Dresden
Zamenhofstraße 59
01257 Dresden
Tel.: 0351/ 2 07 47-0
info.dd@bueker-zahntechnik.de

- Teamleitungsmitglied der Keramikabteilung Labor Büker
- 3-D Implantatplanung
- Keramikspezialist
- Spezialist im Bereich Dental fotografie
- Ausbildungsbeauftragter im Labor Büker

ÜBERZEUGENDE SOFT SKILLS.

STARK. AUCH WENN DER
KNOCHEN ES NICHT IST:
CONELOG® PROGRESSIVE-LINE



SOUVERÄNE STABILITÄT:

- Apikal konischer Bereich für hohe Primärstabilität ohne Umwege
- Gewinde bis zum Apex – ideal für Sofortimplantationen
- Sägezahngewinde mit verbreiterter Flankenhöhe
- Krestales Gewinde für zusätzlichen Halt bei begrenzter Knochenhöhe
- Flexibles Bohrprotokoll für unterschiedliche Knochenqualitäten

ERLEBEN SIE DEN PROGRESSIVE-EFFEKT.



Videoanimation

NEUGIERIG? TELEFON 07044 9445-100
www.camlog.de

a perfect fit

camlog

PRAXISFALL

Weichgewebeverdickung – natürliche Revaskularisation mit NovoMatrix™

» Bei der Rekonstruktion mit Implantaten wird die Osseointegration heute nicht mehr in Frage gestellt. Vielmehr rückt das ästhetische und vor allen Dingen funktionelle periimplantäre Weichgewebe in den Fokus. Ein ausreichend dickes und stabiles Weichgewebe um Zahnimplantate ist sowohl für den Erhalt des marginalen Knochens als auch für ein ästhetisches Profil entscheidend. Um dieses Ziel zu erreichen, ist die Verdickung von Weichgewebe eine Option. Die Verdickung kann mit unterschiedlichen chirurgischen Techniken und autologen oder xenogenen Materialien durchgeführt werden. Im vorliegenden Fall war bei einer Patientin nach langwieriger Mamma-Karzinom-Therapie eine umfassende zahnmedizinische Rehabilitation erforderlich. Parallel zur Implantation wurde die notwendige Weichgewebeverdickung mit einer azellulären dermalen Matrix durchgeführt.

Regenerative Verfahren sowohl für den Knochen- als auch den Weichgewebeaufbau sind wissenschaftlich fundierte Maßnahmen in der Parodontal- und Implantatchirurgie. Ohne geeignetes Knochenlager können Implantate nicht erfolgreich inseriert und ohne stabile Weichgewebemanschette nicht suffizient erhalten werden. Im biologischen Umbauprozess erfährt der Kieferkamm nach der Zahnextraktion eine Knochenresorption und Alveolarkammatrophy, was dimensionale Veränderungen der Hart- und Weichgewebe zur Folge hat. Im Oberkiefer überwiegt die sagittale Resorption wohingegen sich der Unterkieferalveolarkamm in der Höhe abbaut [1,2,3].

Der Patientenfall

Bei der 56-jährigen Patientin, die nach einer abgeschlossenen Mamma-Karzinom-Therapie in die Praxis kam, war der Abbau des Alveolarkamms im Unterkiefer regio 34 bis 36 und 46 bis 47 infolge der Prioritätenverschiebung einer notwendigen Behandlung fortgeschritten. Um der Patientin möglichst wenige chirurgische Eingriffe zuzumuten und für eine sichere, langzeitstabile Implantatrekonstruktion trotzdem eine optimale Situation zu schaffen, sollte simultan zur Insertion sowohl der Alveolarknochen als auch das Weichgewebe aufgebaut werden. Eine Bindegewebeentnahme am Gaumen war keine Option, da die initiierte Komorbidität die Patientin zu sehr belasten würde. Zudem war das Gewebe auch nicht in ausreichendem Maße für den beidseitigen Aufbau vorhanden.

gen, Elastin und Gefäßkanäle wird eine Gewebeumformung initiiert. Nach ersten Erfahrungen im klinischen Einsatz scheint die Matrix komplett zu revaskularisieren. Dies führt zu einer deutlich dickeren und vor allen Dingen befestigten Gingiva.

Wegen ihrer osteokonduktiven Eigenschaften werden xenogene Knochenersatzmaterialien vielfach eingesetzt. Je nach Herstellungsprozess, Körnung und Ursprung dienen sie als volumenerhaltende Leitschiene für den Knochen und werden in unterschiedlichen Zeiträumen in Eigenknochen umgebaut oder wie beispielsweise deproteiniertes Rinderknochen als Platzhalter in den Knochen integriert. Aus biologischer Sicht ist ein Knochenersatzmaterial, das vollständig resorbiert, ideal. Im vorliegenden Fall wurde ein porcines Knochenersatzmaterial verwendet, das mit wenig Volumenverlust vollständig umgebaut wird. Es wird eine Augmentationstechnik zur Schaffung einer gesunden, stabilen periimplantären Gewebeumgebung vorgestellt.

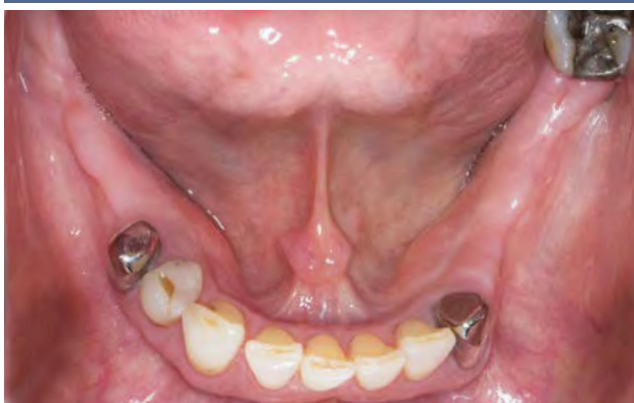

Andreas van Orten,
M.Sc., M.Sc.
Zahnarzt

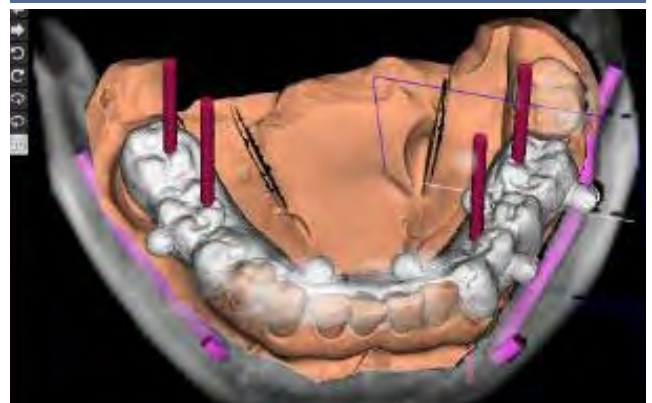

Prof. Dr. Werner Götz
Universitätsprofessor

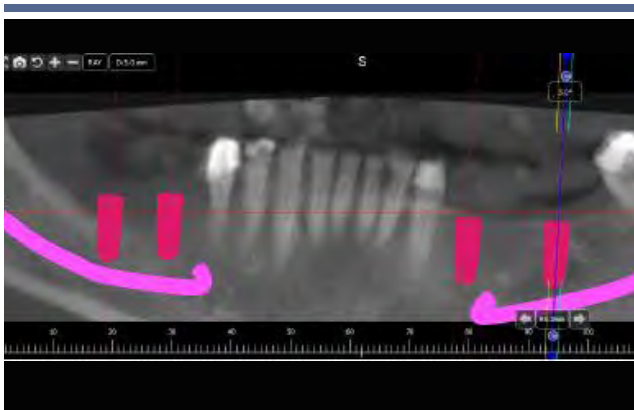
Mit einer azellulären dermalen Matrix porcinen Ursprungs steht dem Chirurgen ein xenogenes Transplantat zur Verfügung, das die Fähigkeit hat, die natürliche Revaskularisation und Zellneubesiedlung zu fördern. Bei dem proprietären Herstellungsprozess des Transplantats werden alle Zellen entfernt, die strukturelle Integrität der dermalen Matrix bleibt jedoch erhalten. Durch das beinhaltete fibrilläre Kolla-



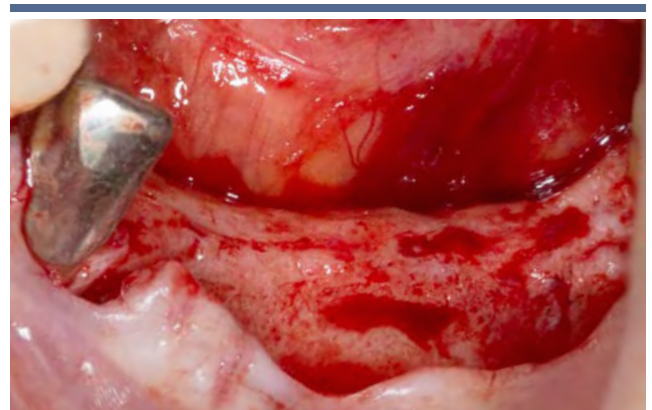
1. Die Befundaufnahme nach abgeschlossener Karzinom-Therapie zeigte infolge unphysiologischer Belastung durch eine schlechtsitzende teleskopierende Prothese einen stark atrophierten Kieferknochen in regio 34 bis 36 und 46 bis 47. Die Patientin wünschte eine festsitzende Versorgung im Unterkiefer, die auf jeweils zwei Implantaten pro Quadrant realisiert werden sollte.



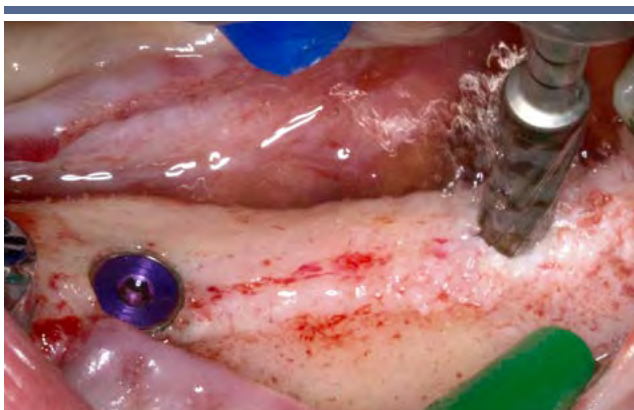
2. Die beiden Kiefer wurden abgeformt und die Modelle nach der Kieferrelationsbestimmung in den Artikulator montiert. Das Unterkiefermodell ebenso wie ein anatomisches Wax-up wurden eingescannert, um die Implantatpositionen virtuell zu planen. Die Rekonstruktion sollte mithilfe des COMFOUR® Abutmentkonzepts in Form von direkt verschraubten Brücken erfolgen. Somit ist die Prothetik, falls erforderlich, jederzeit problemlos erweiterungsfähig.



3. Vier elf Millimeter lange CAMLOG® PROGRESSIVE-LINE Implantate wurden unter Berücksichtigung anatomischer Strukturen digital geplant. In beiden Quadranten war die Augmentation des Alveolarkamms erforderlich. Im vierten Quadranten musste ein horizontaler und vertikaler Knochenaufbau (zirka vier Millimeter in der Höhe) durchgeführt werden, um ein langzeitstabiles Implantatlager zu schaffen.



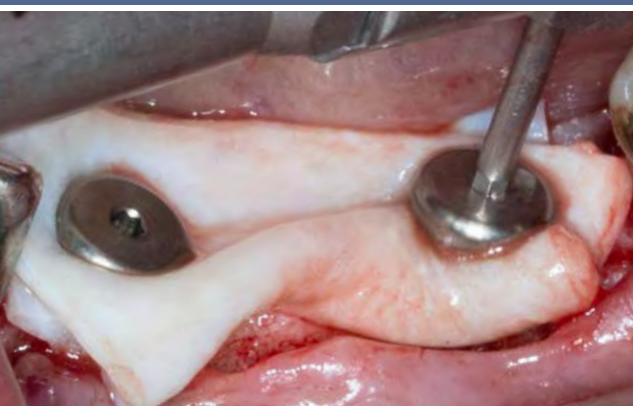
4. Die Schnittführung erfolgte midcrestal, um eine spätere Blutversorgung so wenig wie möglich zu kompromittieren [3]. Um einen spannungsfreien Wundverschluss auch ohne Periostschlitzung zu ermöglichen, erfolgte eine Lösung der superfiziellen Fasern des M.mylohyoideus. Das Konzept wurde gewählt, um der Patientin nach vorangegangener Krankengeschichte multiplex chirurgische Eingriffe zu ersparen.



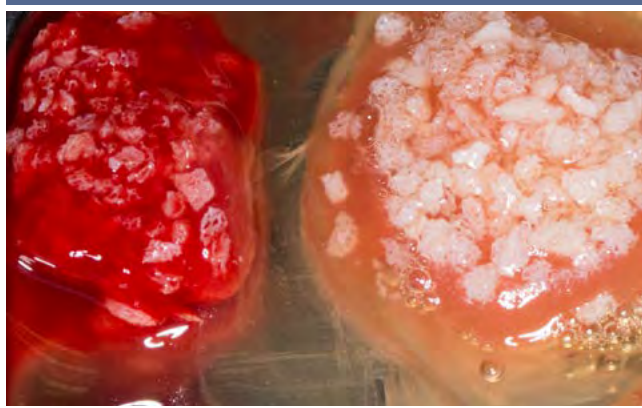
5. Unter Zuhilfenahme von prothetischen Orientierungsschablonen und dem Cervico-System wurde die exakte Implantatposition festgelegt und die Implantatlager dem chirurgischen Protokoll mit den chirurgischen Instrumenten der PROGRESSIVE-LINE entsprechend aufbereitet. Die Implantation erfolgte in regio 34 und 36 sowie 45 und 47.



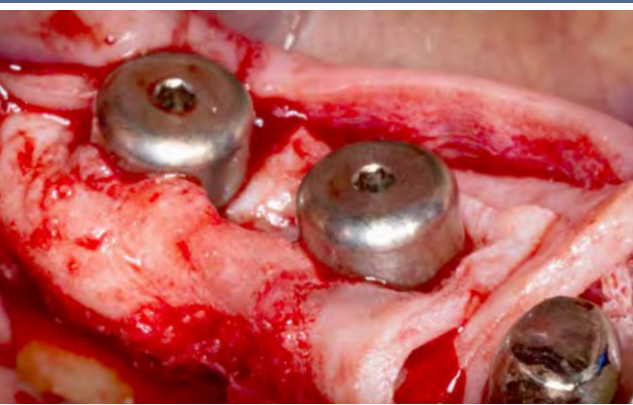
6. Zur Erzielung eines stabilen befestigten Weichgewebes wurde die NovoMatrix™ eingesetzt. Die azelluläre dermale Gewebematrix wird vorhydriert geliefert. Die patentierte wässrige Phosphatpufferlösung, die Matrixstabilisatoren enthält, wird durch das zweiminütige Einlegen in Kochsalzlösung neutralisiert.



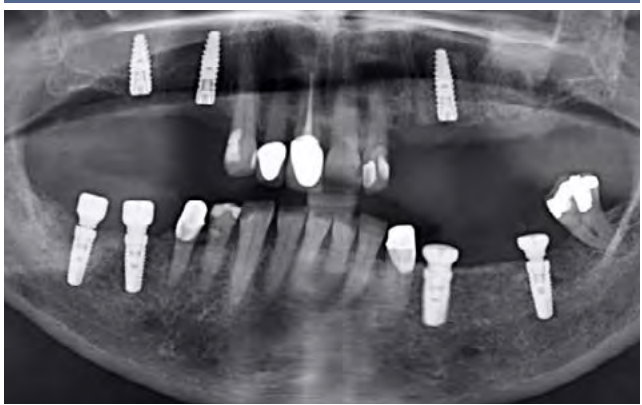7. Um einen deutlichen Weichgewebezugschutz zu erhalten, wurde die NovoMatrix™ doppelt aufgelegt. Die Matrix wurde im Bereich der Implantate perforiert und mit 6 mm und 4 mm hohen Gingivaformern fixiert. Das behandelnde Team verspricht sich damit eine drucklose Einheilphase und durch die Revaskularisation der Matrix ein festes Weichgewebe für den langzeitstabilen Erfolg der Implantatrekonstruktion.



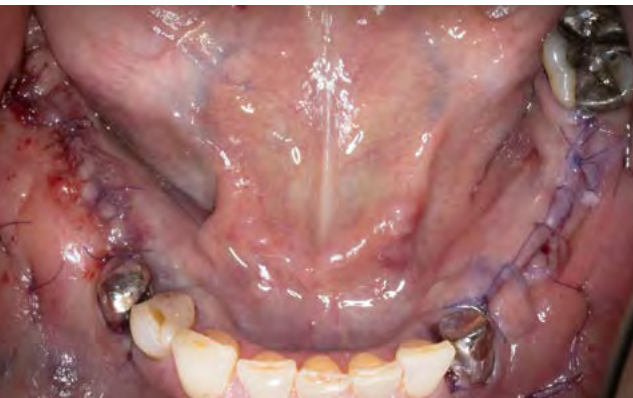8. Zum Aufbau des Hartgewebedefizits wurde porcines grobes Knochenersatzmaterial (MinerOss® XP / BioHorizons) und autologe Knochenaspäne, gewonnen aus den Bohrstellen, mit Eigenblut gemischt. Das Knochenersatzmaterial besitzt eine ausgeprägte Porenstruktur mit geringeren trabekulären Anteilen. Die Struktur bietet Raum zum Einbluten und damit zur Bildung von patienteneigenem Knochen.



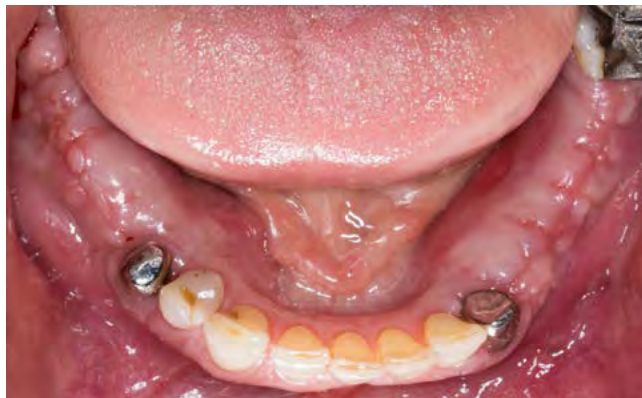9. Die Anlagerung des Knochengemischs erfolgte von vestibulär und lingual und wurde unter die Matrix geschoben. Die Gingivaformer fungierten im Sinne der Tentpole-Technik, um die Belastung auf den OP-Situs zu reduzieren. Durch das zeltdachartige Abhalten der Gingiva soll die Matrix in der Integrationsphase den Weichgewebeaufbau initiieren und das Augmentat stabil und ruhig regenerieren.



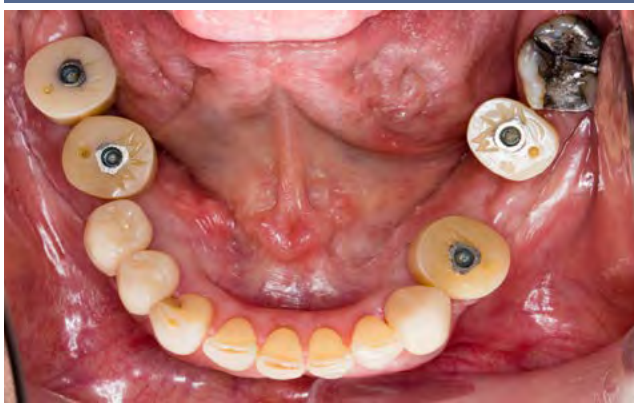10. Wegen der stabilen und dicken Matrix, die mithilfe der Gingivaformer fixiert war, wurde das Kontrollröntgenbild vor dem Weichgewebeverschluss gemacht. Dabei fiel auf, dass die Wide-Body Gingivaformer nicht exakt auf den Implantaten aufgeschraubt waren, was in diesem Stadium problemlos korrigiert werden konnte.



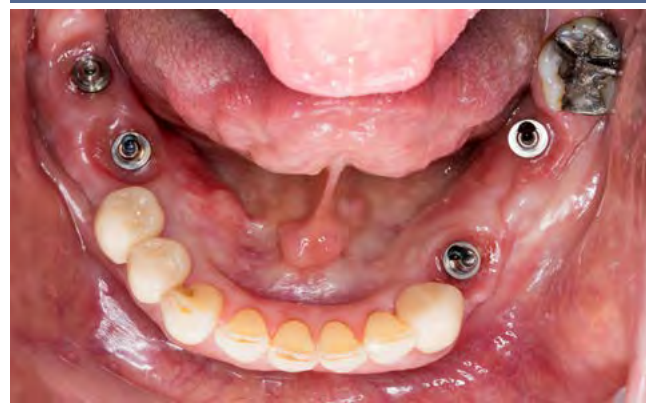11. Damit sowohl der Knochen- als auch der Weichgewebezugschutz gewährleistet werden kann, musste der Mukoperiostlappen für einen spannungsfreien Verschluss über dem Augmentat maximal mobilisiert werden. Mit Fixationsnähten und fortlaufenden Matrazennähten konnte der Augmentations situs beidseitig spannungsfrei verschlossen werden.



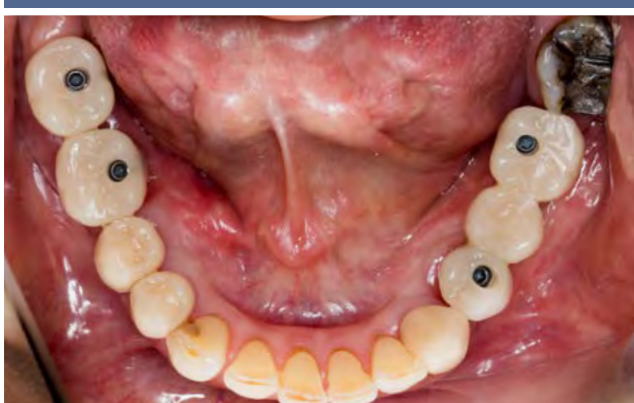12. Die Nähte wurden zwanzig Tage nach dem chirurgischen Eingriff entfernt. Es zeigte sich eine deutliche Verdickung des Alveolarkamms und eine breite befestigte Gingiva. Dank der tiefen Lappenpräparation und Durchtrennung der Wangenbändchen, die während der Heilungsphase eventuell Zug auf die Augmentationsstelle ausgeübt hätten, verlief die Regeneration erfolgreich.



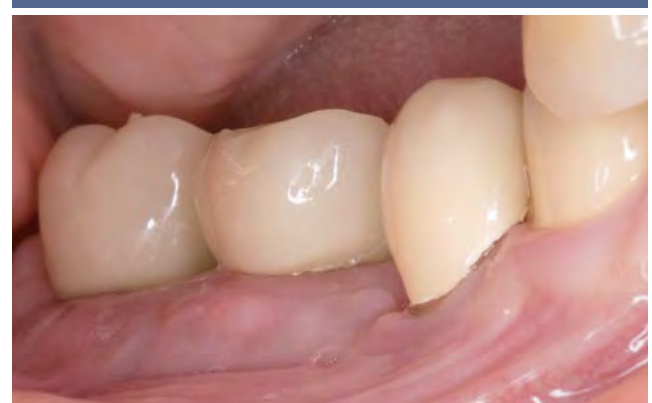13. Nach neun Wochen hatten sich drei der Gingivaformer zirka 3 mm weit freigelegt. Das Knochenersatzmaterial war umgebaut und die Gewebematrix war nahezu vollkommen in das Gewebe integriert (siehe Histologie ab Abb. 17). Mithilfe von individuellen Gingivaformern wurde das Emergenzprofil ausgeformt.




14. Die temporäre Versorgung wurde auf den Aufbauten des COMFOUR® Abutmentsystems gefertigt. Damit ist der direkt verschraubte therapeutische Zahnersatz während der Gesamtrehabilitationsphase – falls erforderlich – jederzeit einfach zu modifizieren. Durch die Notwendigkeit von Sinusbodenelevationen wird die Versorgung des Oberkiefers noch etwas Zeit in Anspruch nehmen.



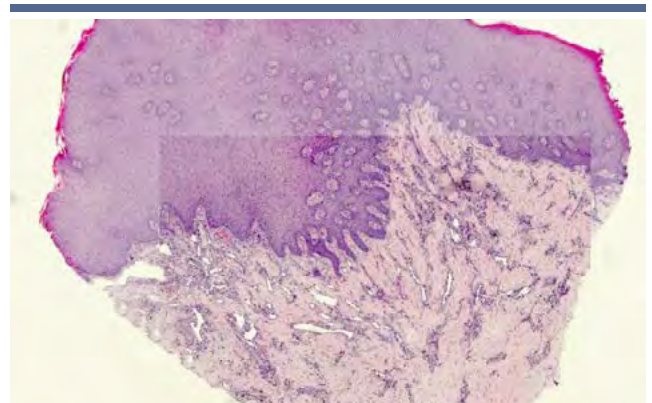
15. Die Abformung für die PMMA-Brückenversorgung erfolgte auf Abument-niveau. Die Modelle wurden im Labor mit integrierten Steglaborimplantaten erstellt. Mithilfe der Scankappen wurden die Brücken designt, gefräst und finalisiert, ebenso wie die Provisorien auf den natürlichen Zähnen.



16. Das Weichgewebe zeigt sich ausreichend und stabil. Die ästhetische Analyse ergab keinerlei Dyschromien im Vergleich mit dem umgebenden Gewebe. Eine feste Weichgewebemanschette wird sich auf lange Sicht periimplan-tär etablieren. Der befestigte Weichgewebezuwachs um die Implantate ist im Vergleich zur keratinisierten Gingiva an den natürlichen Zähnen deutlich zu erkennen.



17. Eine Histologie der nativen, azellulären dermalen NovoMatrix™ direkt aus der Verpackung („out of the Box-Histologie“) wurde, wie auch die folgenden Histologien, von Prof. Dr. Werner Götz, Bonn, durchgeführt. Sichtbar ist die sehr dichte und sehr natürliche Kollagenfaserstruktur mit gefäßhaltigem Fettgewebe und Blutgefäßen.



18. Zum Vergleich eine Biopsie einer Alveolarkammukosa eines gesunden, nicht transplantierten Patienten. Es zeigt sich ein regelgerechtes breites, parakeratinisiertes mehrschichtiges Plattenepithel mit vereinzelt lockeren subepithelialen, paravaskulären Infiltraten sowie eine gefäßreiche, kollagen-faserige Lamina propria.

Diskussion

Neben der Implantologie hat sich die plastische Parodontalchirurgie in den vergangenen Jahrzehnten stark entwickelt. Bedeutende Erkenntnisse und Techniken aus dieser Disziplin finden heute auch in der Implantatchirurgie Anwendung. Ein ausreichend dimensioniertes periimplantäres Weichgewebe ist essentiell sowohl für eine ästhetische als auch eine langzeitstabile Implantatrekonstruktion [4].

Die Weichgewebeverdickung mit autologen Bindegewebetransplantaten weisen ein gewisse Komorbidität auf, die auf die Entnahme des Transplantats zurückzuführen ist. Auch kann bei bestimmten Defekten eine größere Menge an Bindegewebe erforderlich sein, das in diesem Umfang intraoral nicht zur Verfügung steht. Daher werden zunehmend chirurgische Verfahren angestoßen, welche die Verwendung von Ersatzmaterialien für die Rekonstruktion fokussieren. Mit dem Ziel, Ergebnisse zu erreichen, die hinsichtlich Stabilität und Funktionalität vergleichbar mit autologen Weichgewebetransplantaten sind.

In klinischen Studien wurden allogene, azelluläre dermale Transplantate zum Weichgewebeaufbau untersucht, die extraoral zur Abdeckung von großflächigen Brandwunden seit vielen Jahren erfolgreich eingesetzt werden. Es ist zu erwähnen, dass diese Matrices humanen Ursprungs sind und in der Zahnheilkunde nicht oder nur bedingt zugelassen sind. Die Studien haben jedoch bewiesen, dass diese dermalen Matrices positive Ergebnisse in Bezug auf die Vermehrung von befestigter Gingiva erzielen [5,6]. In der Integrationsphase der dermalen allogenen Transplantate wird die Produktion von neuem Bindegewebe initiiert.

Auf Basis dieser Ergebnisse entwickelte die Firma LifeCell™, ein Unternehmen der Allergan Gruppe, ihren proprietären Herstellungsprozess der AlloDerm™ weiter und vertreibt seit einigen Jahren eine azelluläre dermale Matrix porcinen Ursprungs mit Zulassung für den zahnmedizinischen Einsatz.

Die NovoMatrix™ scheint vorteilhaft in der Anwendung bei sensitiven Patienten und auch Patienten, die ein großes Gewebevolumen benötigen, wie beispielsweise bei der Behandlung mehrerer Quadranten. Sie nimmt Einfluss auf die Therapiedauer und die vom Patienten empfundene Therapieintensität bezüglich der Komorbidität am Gaumen.

Neben der Weichgewebeverdickung um Implantate eignet sich die NovoMatrix™ zur einfachen und multiplen Rezessionsdeckung mit unterschiedlichen chirurgischen Techniken wie beispielsweise der Tunnel-Technik oder dem koronalen Verschiebelappen [7]. Sehr praktikabel ist, dass die NovoMatrix™ in der Operation nicht rehydriert werden muss, sie ist reißfest und leicht in der Handhabung. So lässt sie sich problemlos zuschneiden und vernähen. Aus Sicht des Behandlers ist die gleichbleibende Qualität

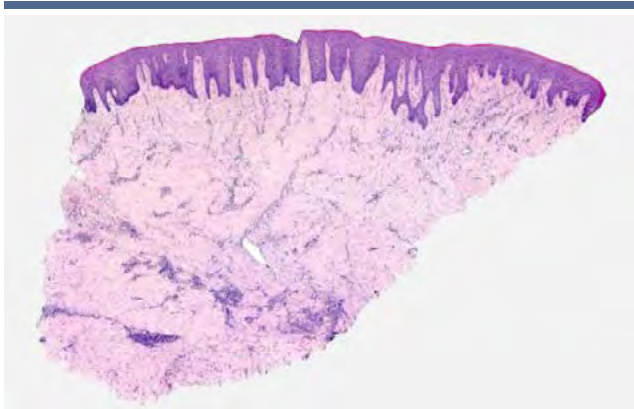
und Beschaffenheit der xenogenen Gewebematrix ein Vorteil im Vergleich zu autologen oder allogenen Transplantaten.

Fazit

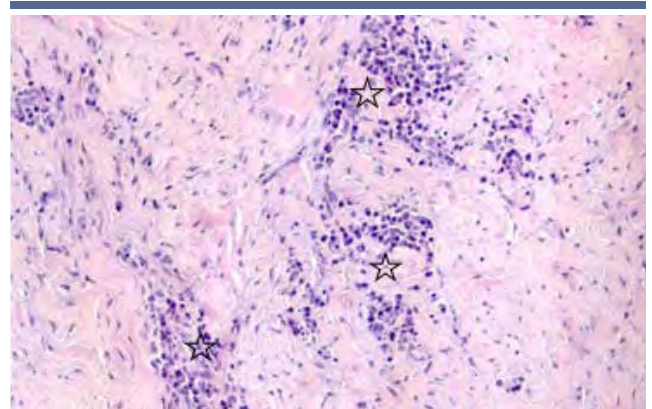
Dieses Fallbeispiel zeigt, dass durch die simultane Implantation und die Weichgewebeverdickung unter Verwendung einer azellulären dermalen Matrix realisierbar ist. Sie sichert die Deckung von umfangreichen dreidimensionalen Knochenaugmentationen und erzielt vorhersagbare Resultate. Durch die Vermeidung der palatinalen Transplantatentnahme kann die Morbidität des Patienten erheblich gesenkt und der postoperative Patientenkomfort deutlich verbessert werden. Mit diesen Biomaterialien lassen sich langzeitstabile Weichgewebe um Zähne und Implantate aufbauen.

Literatur

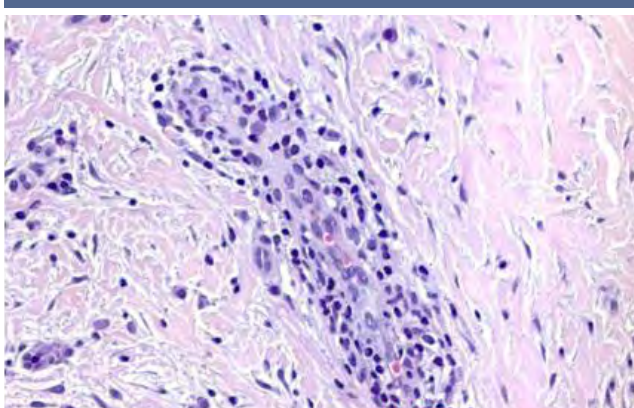
- [1] Zigdon H, Machtei E E: The dimensions of keratinized mucosa around implants affect clinical and immunological parameters. *Clin Oral Implants Res* 19: 387–392 (2008)
- [2] Chung D M, Oh T J, Shotwell J L, Misch C E, Wang H L: Significance of keratinized mucosa in maintenance of dental implants with different surfaces. *J Periodontol* 77: 1410–1420 (2006)
- [3] Zitzmann N U, Berglundh T, Marinello C P, Lindhe J: Experimental peri-implant mucositis in man. *J Clin Periodontol* 28: 517–523 (2001)
- [4] Puisys A, Vindasiute E, Linkeviciene L, Linkevicius T. The use of acellular dermal matrix membrane for vertical soft tissue augmentation during submerged implant placement: a case series. *Clin. Oral Impl. Res.* 00, 2014, 1–6 doi: 10.1111/clr.12401
- [5] Johannes Kleinheinz 1, André Büchler, Birgit Kruse-Lösl, Dieter Weingart, Ulrich Joos; Incision Design in Implant Dentistry Based on Vascularization of the Mucosa; *Clin Oral Implants Res*, 16 (5), 518-23 Oct 2005
- [6] Tomas Linkevicius, DDS, PhD;* Algirdas Puisys, DDS;† Laura Linkeviciene, DDS, PhD; Crestal Bone Stability around Implants with Horizontally Matching Connection after Soft Tissue Thickening: A Prospective Clinical Trial
- [7] Thoma D S, Benic G I, Zwahlen M, Hammerle C H, Jung R E: A systematic review assessing soft tissue augmentation techniques. *Clin Oral Implants Res* 20 Suppl 4: 146–165 (2009)



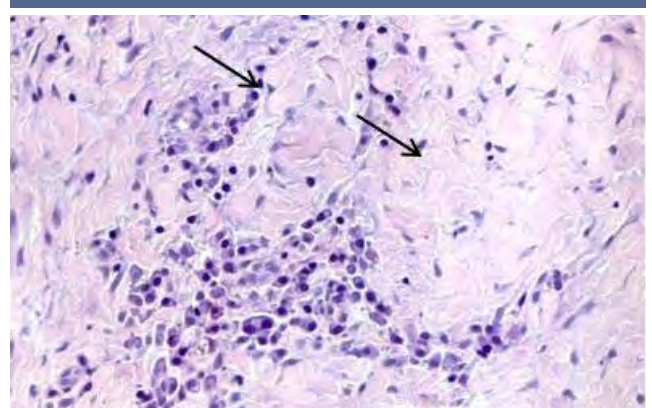
19. Eine Darstellung aus dem Bereich der Biopsie des transplantierten Gewebeabschnittes der Patientin, die in diesem Fallbericht vorgestellt wird. Acht Wochen nach der Transplantation imponiert auch hier ein regelrechtes parakeratinisiertes Epithel mit mäßiger Retebildung.



20. Bei weiterer Vergrößerung erkennt man in der Propria, meist perivaskulär und apikal, umschriebene, mäßig dichte Rundzellularinfiltrate mit einigen Makrophagen und granulierten Zellen.



21. Diese Histologie zeigt das Rundzellularinfiltrat bei noch stärkerer Vergrößerung (HE x40). Es ist möglicherweise als Darstellung eines „weichgeweblichen“ Remodellings zu interpretieren.



22. Bei gleicher Vergrößerung lassen sich im histologischen Präparat Gewebeformationen erkennen, die wahrscheinlich letzte Reste der Matrix im Umbauprozess darstellen. Um diese Fragestellung weiterführend zu beantworten, werden weitere histologische Untersuchungen erfolgen.

Andreas van Orten, M.Sc., M.Sc.

Gemeinschaftspraxis für Zahnheilkunde
 Andreas van Orten und Dr. Dirk Krischik
 Dortmunder Straße 24–28
 45731 Waltrop
 Tel.: +49 2309-786161
 andreas@zahnaerzte-do24.de

- M.Sc. in Orale Chirurgie/Implantologie
- M.Sc. Parodontologie/Implantattherapie
- Spezialist für Implantologie (DGZI)
- Autor sowie nationale und internationale Referententätigkeit

Prof. Dr. med. Werner Götz

Poliklinik für Kieferorthopädie,
 Oralbiologie Grundlagenforschung
 Welschnonnenstraße 17
 53111 Bonn
 Tel.: +49 228 287-22117
 wggoetz@uni-bonn.de

- Leiter des Bereichs Oralbiologische Grundlagenforschung an der Poliklinik für Kieferorthopädie des Zentrums für Zahn-, Mund- und Kieferheilkunde der Universität Bonn
- 1. Vorsitzender des Transdisziplinären Arbeitskreises für Regenerative Medizin (TAKRegMed) in der DGZMK
- Forschungsschwerpunkte: Zell- und Molekularbiologie des Zahnhalteapparates, klinische Anatomie für Zahnmedizin und MKG-Chirurgie, dentale Stammzellen, Grundlagen der Alterszahnheilkunde, Knochenbiologie und -pathologie, Knochenersatzmaterialien

PRAXISFALL

Platform-Switching zum Erhalt der periimplantären Gewebestrukturen

» Die Stabilität periimplantärer Gewebestrukturen hängt maßgeblich von chirurgischen und prothetischen Kriterien ab. Auch Faktoren wie das Makrodesign des verwendeten Implantatsystems, der Einheilmodus und die Stabilität der Verbindungsgeometrie nehmen auf ein gesundes, ästhetisches Weichgewebe ebenso Einfluss wie das Platform-Switching, das in den letzten Jahren an Bedeutung gewonnen hat. Durch den Rücksprung an der Fügezone wird im Vergleich zu formkongruenten Prothetikkomponenten zusätzlicher Platz für die Ausbildung einer stabilen Weichgewebemanschette geschaffen. Mit der Titanbasis CAD/CAM PS für das CAMLOG® Implantatsystem schließt das Unternehmen eine Lücke im Prothetikportfolio. Somit wird ein durchgängiger Workflow im Bereich der PS Komponenten vom Gingivaformer über Abformpfosten und präfabrizierten Titanabutments bis zu individuell erstellten Hybridabutments möglich.

Der Patientenfall

Nach einer vor mehreren Monaten alio loco erfolgten chirurgischen Entfernung des ersten Prämolaren im linken Oberkiefer stellte sich ein 37-jähriger Patient in der Praxis vor. Bei der oralen Erstuntersuchung zeigte sich eine überbreite Lücke in regio 24 und ein deutlich erkennbarer Substanzverlust durch das Versäumnis von knochenerhaltenden Maßnahmen im Sinne einer Alveolarkamm-Preservation nach der Osteotomie. Anhand extra- und intraoraler Fotografien erfolgte die Behandlungsplanung. Aufgrund der gesunden Nachbarzähne und auf Wunsch des Patienten sollte die Rekonstruktion durch eine Implantatversorgung erfolgen. Zunächst sollte der Alveolarknochen mithilfe eines Knochenblocks oder einer Knochenschale aufgebaut werden. Diese Maßnahme lehnt der Patient aus Zeitmangel und Scheu vor einem weiteren chirurgischen Eingriff ab. Im Aufklärungsgespräch wurde der Patient darauf hingewiesen, dass die überbreite Lücke aufgrund der anatomischen Voraussetzungen nicht vollständig geschlossen werden könnte und der fehlende Approximalkontakt zum Zahn 23 besondere Aufmerksamkeit bei der Mundhygiene erfordere. Hierin sah er kein Problem, denn er hätte zeitlebens eine Lücke zwischen Eckzahn und Prämolare gehabt. Eine Kippung oder Zahnwanderung des Antagonisten war wegen der guten Verzahnung nicht zu erwarten. Im Januar 2019 wurde ein CAMLOG® PROGRESSIVE-LINE Implantat (Ø 3.8 mm / L 13 mm) dem Protokoll entsprechend leicht subkrestal inseriert. Simultan zur Implantation wurde mit autologem Knochen die vestibuläre Knochenlamelle verstärkt, um gute Voraussetzungen für eine langzeitstabile Implantatrekonstruktion zu erzielen.

ren könnten, zu vermeiden, wird im Behandlungskonzept das Platform-Switching bevorzugt. Dabei wird die Schnittstelle, der sogenannte Mikrosplatt zwischen Abutment und Implantat, nach zentral verlegt. Mikrobewegungen und das damit verbundene Mikroleakage werden, soweit es das Implantatdesign zulässt, vom Implantatthals ferngehalten. Diesen zusätzlich geschaffenen Raum nutzt das Weichgewebe, um sich auszubilden und stabil anzulagern.

Im vorliegenden Fall wurde ein präfabrizierter Gingivaformer Wide Body PS zur Ausformung des Weichgewebes eingesetzt. Vier Wochen später erfolgte die Abformung mit PS Pfosten, einem offenem individuellen Löffel und einem Präzisionsabformmaterial auf Polyether-Basis (Impregum). Der Zahntechniker fertigte im Labor ein individuelles CAD/CAM-Abutment aus Zirkonoxidkeramik auf einer CAMLOG® Titankelebasis PS, verblendete es individuell und verklebte es mit der Basis. Nach einer Funktions- und Ästhetikkontrolle wurde die Hybridkrone direkt im Mund verschraubt.



Dr. Martin Gollner
Zahnarzt, Oralchirurg

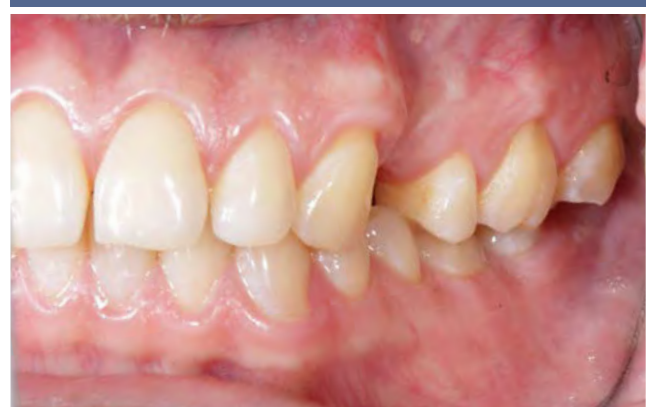

Simon Schömer
Zahntechnikermeister

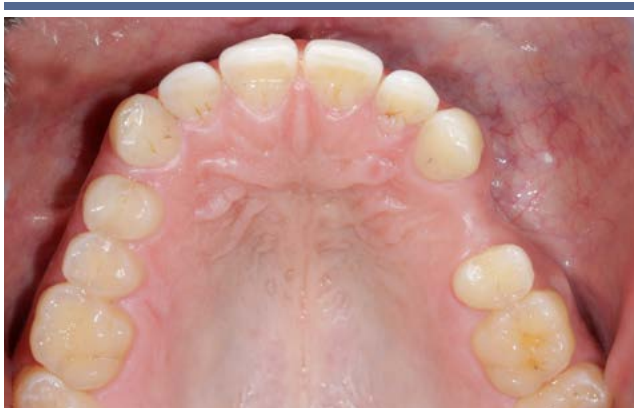Nach dreimonatiger Einheilzeit erfolgte die Implantatfreilegung mittels einer Stichinzision. Um möglichst viele Faktoren, die neben den chirurgischen Traumata, zu periimplantärem Knochenabbau füh-



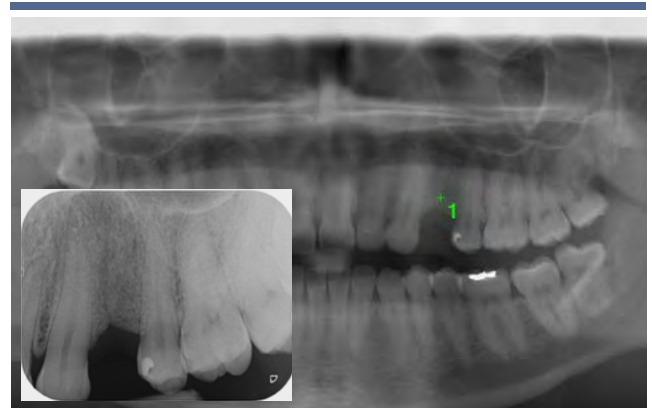
1. Der Fotostatus: Bei der extraoralen seitlichen Aufsicht zeigt sich bei normalem Lächeln eine ästhetisch unvorteilhafte Situation. Bedingt durch den fehlenden ersten Prämolare erscheint der linke obere Quadrant zahnlos.



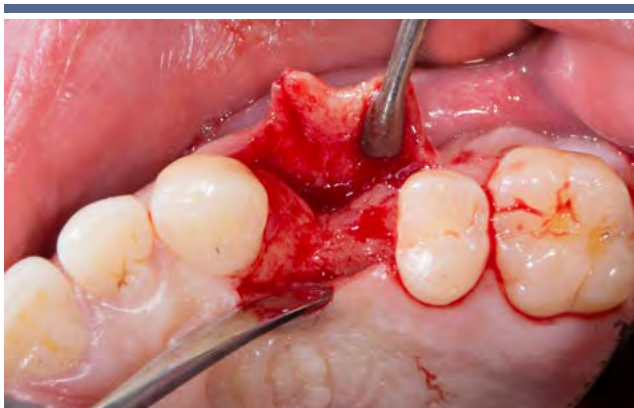2. Die intraorale Aufnahme verdeutlicht den vertikalen Knochenverlust in regio 24 nach einer vor längerer Zeit erfolgten chirurgischen Zahntfernung. Bei der Behandlungsplanung musste die geringe interokklusale Distanz und die Migration des Antagonisten in die Lücke berücksichtigt werden.



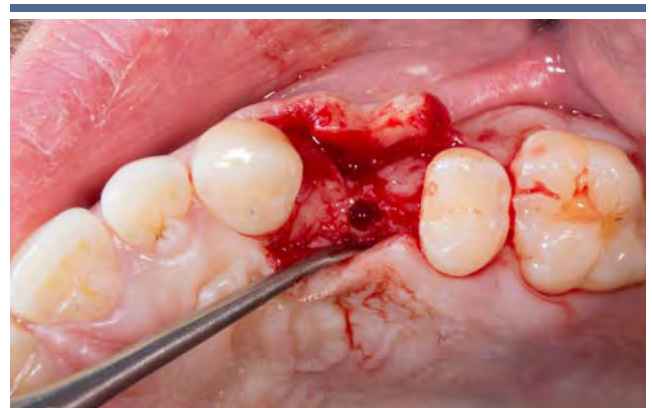3. Die Okklusalsicht veranschaulicht einen leichten Zahnlückenstand und den transversalen Gewebeerlust. Der Patient lehnte eine kieferorthopädische Behandlung ebenso wie eine aufwändigere Augmentation in Form eines Knochenblocks oder einer Knochenschale zum Aufbau des Alveolar-knochens ab. Die Rekonstruktion sollte mithilfe eines CAMLOG PROGRESSIVE-LINE Implantats (Ø 3.8 mm / L 13 mm) erfolgen.




4. Neben der extra- und intraoralen Dokumentation ist die Radiologie für die diagnostische Befunderhebung unabdingbar. Die zweidimensionale Panoramaschichtaufnahme und das Einzelbild zeigen keine weiteren Auffälligkeiten. Die Molaren sind mit Vollkeramik-Tabletops beziehungsweise Inlays versorgt. Wegen des konischen apikalen Bereichs und des kristallinen Verankerungsgewindes wurde das PROGRESSIVE-LINE Implantat gewählt.



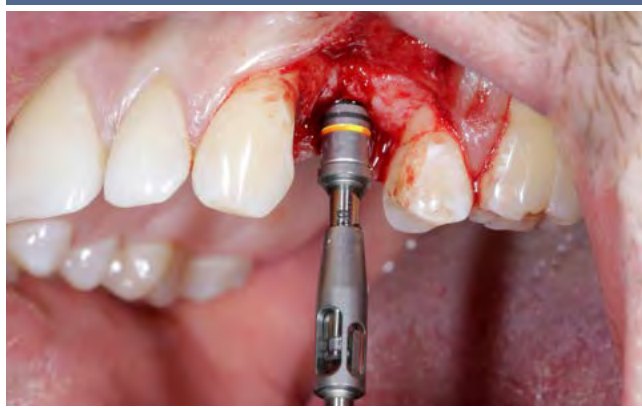5. Durch einen krestalen Schnitt mit einer minimalen distalen Entlastung begann die Darstellung des Kieferknochens. Um das chirurgische Trauma so gering wie möglich zu halten, bevorzugte der Behandler die Spaltlappentechnik. Diese Lappentechnik bietet enorme Flexibilität des Weichgewebes zur Deckung des OP-Situs, ohne dass eine Periostschlitzung an der Basis des Lappens notwendig wird.



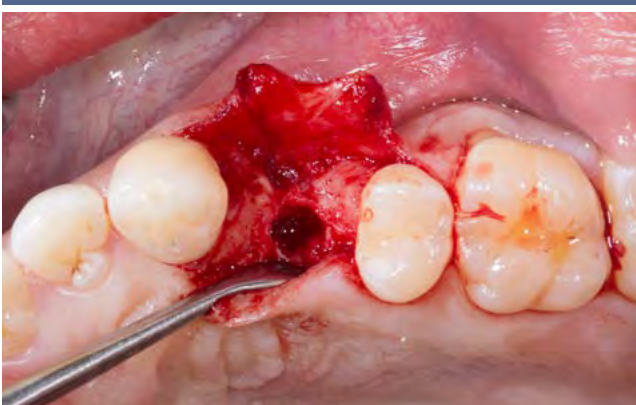6. Ausgehend von der Vollhautmobilisierung im Defektbereich kann bei diesem Lappenmanagement an der knöchernen Grenze in die submuköse Präparation übergegangen werden. Damit werden die Durchblutung und Ernährung des Knochens nur minimal gestört. An der prothetisch orientierten Implantatposition erfolgte die Pilotbohrung (Ø 2.0 mm) zur Aufbereitung des Implantatbetts.



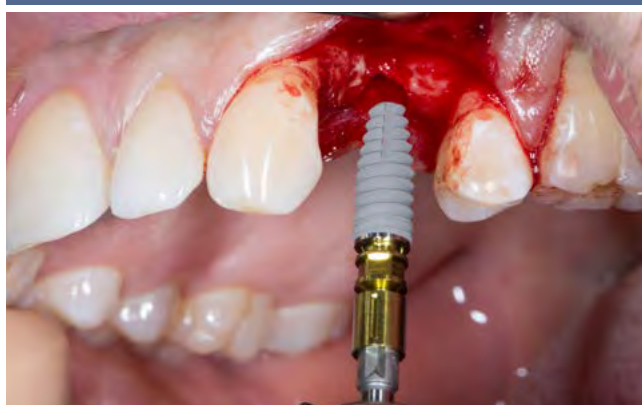7. Die Aufweitung des Implantatbetts erfolgte nach dem chirurgischen Protokoll Schritt für Schritt. Die Konfiguration der einzelnen Bohrer ermöglicht es, ausreichend vitalen Knochen aus dem Bohrstellen für die simulierte Augmentation des vestibulären Knocheneinbruchs zu sammeln.



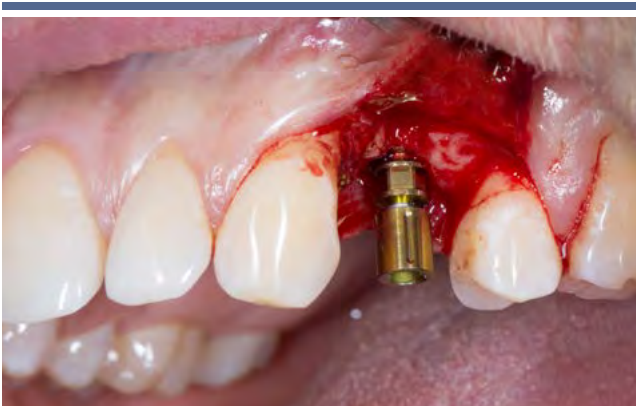8. Bei der finalen Bohrung wurde explizit auf die leicht suprakrestale Platzierung des CAMLOG PROGRESSIVE-LINE Implantats geachtet. Denn die Versorgung sollte mit den Platform-Switching Komponenten realisiert werden, um die biologischen Vorteile zu nutzen. Durch die Verlagerung des Mikrospalts und des Mikroleakage nach zentral, verringert das PS den Knochenabbau signifikant.




9. Ohne aufwändige Kieferaufbaumaßnahmen erlaubt die horizontale Dimension des Alveolarknochens maximal die Aufnahme eines 3.8 mm Durchmesser Implantats – ausreichend dimensioniert für die Rekonstruktion eines anatomisch ausgeformten Oberkieferprämolaren.



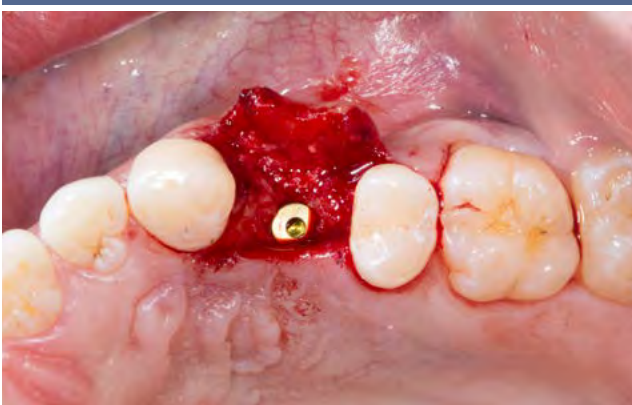10. Die Insertion erfolgte maschinell. Wegen des progressiven, selbstschneidenden Gewindedesigns und der knochenkondensierenden Eigenschaften kann das Implantat langsam und drucklos in den Knochen eingebracht werden. Gut erkennbar sind der 0.4 mm maschinerte Implantatthals und die Implantatshulter.



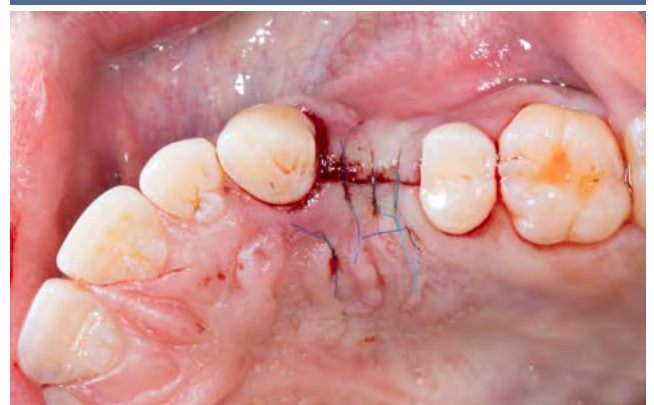11. Mithilfe des vormontierten Einbringpfostens wurde das Implantat unter Berücksichtigung des postchirurgischen Umbauprozesses des periimplantären Alveolarknochens, leicht subkrestal inseriert. Der Pfosten veranschaulicht die Achsausrichtung des Implantats. Der interproximale Abstand vom krestalen Implantataustritt zu den Nachbarzähnen betrug zwei (mesial) beziehungsweise zirka drei Millimeter (distal).



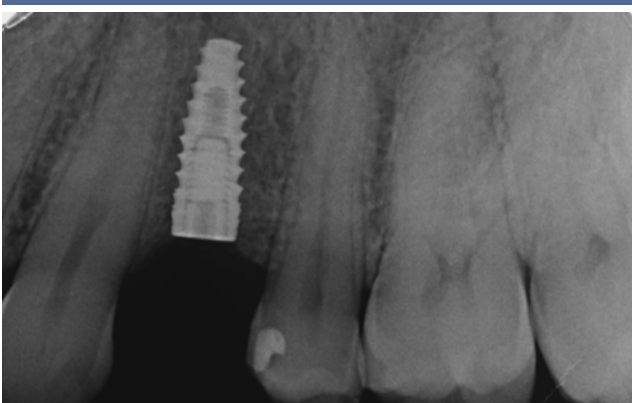12. Während der drei Bohrstufen zur Implantatbettaufrbereitung wurde vitaler Knochen aus den Schneidnuten der Bohrer gesammelt.



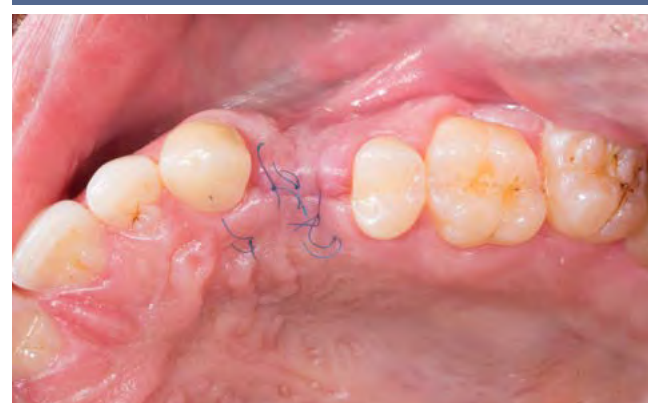13. Das Implantat wurde mit der in der Verpackung enthaltenen Schraube verschlossen und der vestibuläre Knocheneinbruch mit Eigenknochen aufgebaut. Der vitale Knochen wurde zur Verstärkung der Knochenlamelle genutzt. Das Implantat sollte für zirka drei Monate ohne jegliche Belastung einheilen.



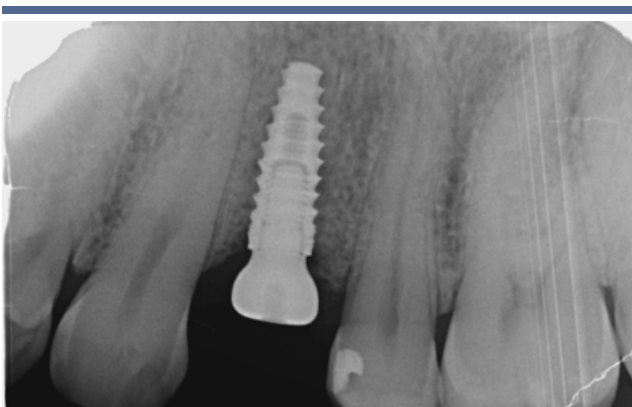
14. Aufgrund der Splitflap Lappenbildung konnte das Weichgewebe sehr gut mobilisiert und völlig spannungsfrei mithilfe einer Adaptionsnaht und Einzelknopfnähten verschlossen werden.



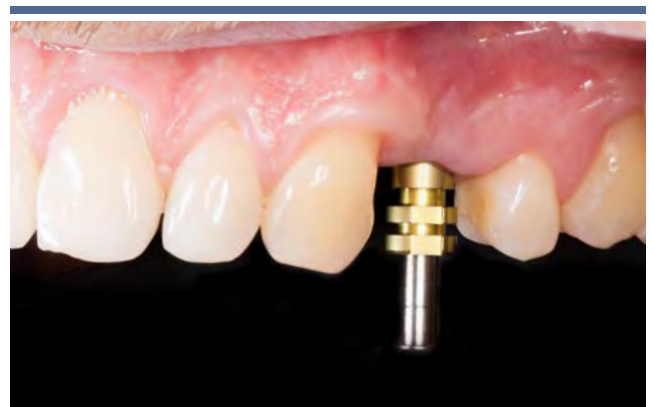15. Das Röntgenkontrollbild nach der Insertion zeigt die leicht subcrestale Platzierung des CAMLOG PROGRESSIVE-LINE Implantats. Der konische apikale Bereich und das ausladende Gewindedesign sorgen für eine gute Primärstabilität.



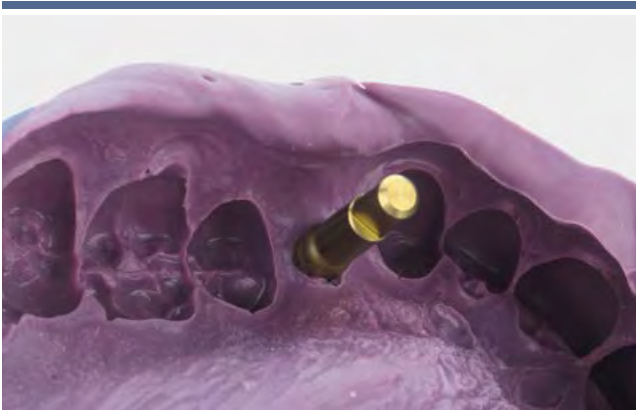
16. Bei der Kontrolle nach fünf Tagen war der OP-Situs völlig reizfrei und das Weichgewebe gut geheilt.



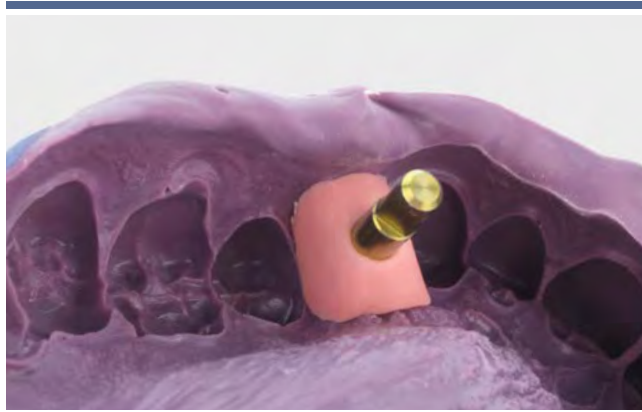17. Nach drei Monaten war das Implantat osseointegriert und es konnte freigelegt werden. Nach einer Stichinzision wurde die Verschlusschraube entfernt und ein Gingivaformer PS Wide Body aufgeschraubt. Der Rücksprung von der Implantatschulter zum Gingivaformer begünstigt die Anlagerung des periimplantären Hart- und Weichgewebes.



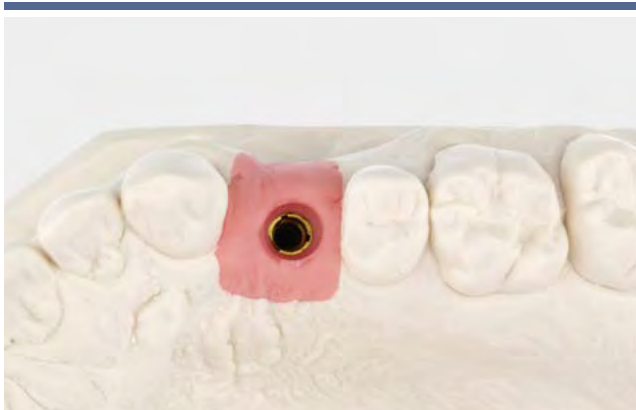
18. Zwei Wochen später war das Weichgewebe um den breiten konfektionierten Gingivaformer ausgeformt. Ein Abformpfosten PS wurde zur Implantatübertragung aufgeschraubt und eine Abformung des gesamten Kiefers mithilfe eines individuellen offenen Löffels genommen.



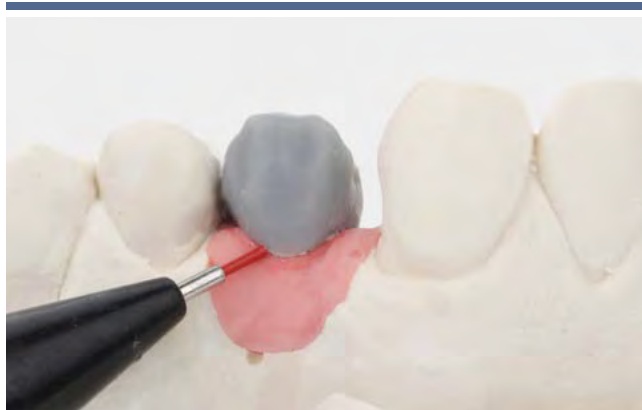19. Für die Präzisionsabformung wurde Impregum verwendet. Durch das Fließverhalten und die Zeichnungsfähigkeit in Verbindung mit einer hohen Festigkeit der abgebunden Polyether-Masse ist eine exakte, dimensionsstabile Reproduktion der Mundsituation auf das Modell möglich. Nach der vorgegebenen Rückstellzeit des Abformmaterials wird ein Laboranalog auf den Pfosten aufgeschraubt.



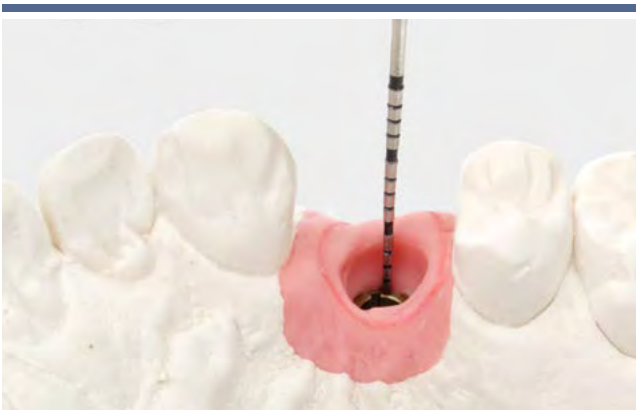
20. Um ein natürliches Kronendurchtrittsprüfprofil zu erzielen, aber auch den Rücksprung auf der Implantatschulter abzubilden, ist es im Laborkonzept essenziell, die Gingivaanteile auf dem Meistermodell über eine abnehmbare Gingivamaske darzustellen. Das Material muss ausreichend dimensioniert appliziert werden, stabil und bearbeitbar sein und muss mehrfach exakt reponiert werden können.



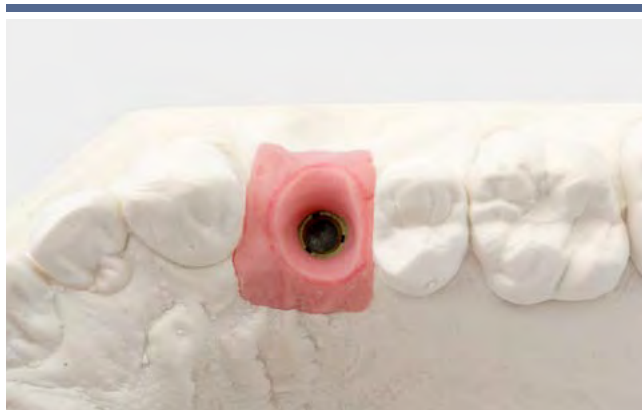
21. Die abnehmbare Maske ermöglicht es, den korrekten Sitz der prothetischen Rekonstruktion auf den Implantaten zu kontrollieren. Die Übergänge vom Kunststoff zum Gips wurden sorgfältig mit einem scharfen Skalpell im 90° Winkel oder leicht konisch in Richtung Modell analog geglättet. Somit entstehen keine Unterschnitte und die Maske ist stabil und kann exakt auf dem Modell reponiert werden.



22. Der Zahntechniker stellte die Modelle nach den zuvor ermittelten Daten des Planfindersystems nach Udo Plaster in den Artikulator ein. Er fertigte ein anatomisches Wax-up und zeichnete mit einem dünnen Stift den Kronenaustritt mit ästhetischem Zahnfleischverlauf auf der abnehmbaren Zahnfleischmaske an.



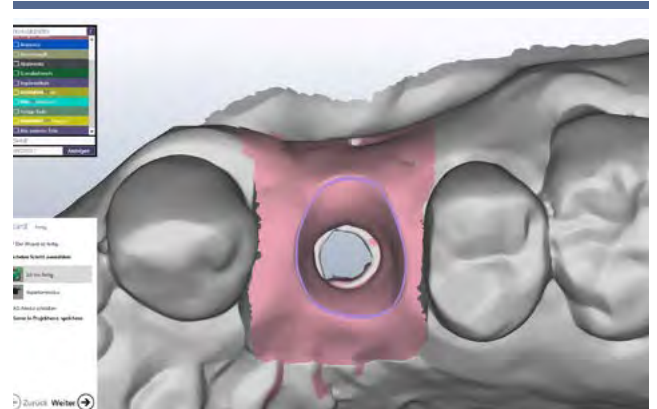
23. Weichgewebemanagement: Das erhaltene, beziehungsweise wieder aufgebaute Weichgewebe muss im Hinblick auf einen langzeitstabilen Erhalt vorausschauend gestaltet werden. Das Wax-up war in der idealen labialen Länge angefertigt worden, so dass der Übergang zur Titanbasis CAD/CAM PS ponticähnlich erstellt wird.



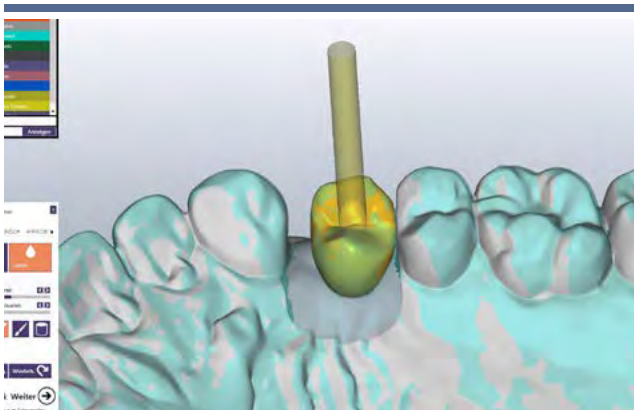
24. Mit Skalpell und Fräse wurde der subgingivale Anteil konkav ausgeformt und im Bereich des Zahnfleischrandes tulpig in das anatomische Kronendurchtrittsprüfprofil erweitert.



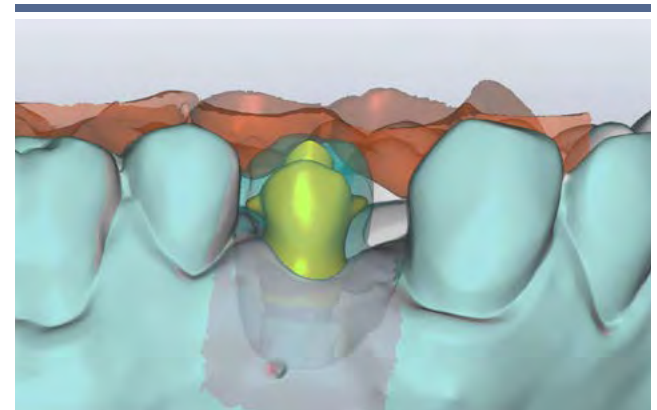
25. Die Rekonstruktion der direkt verschraubten Krone sollte auf der neuen CAMLOG Titanbasis CAD/CAM PS (im Bild links) erfolgen. Der Unterschied im direkten Vergleich zur Titanbasis CAD/CAM liegt in der Gingivahöhe, die 0,8 mm beträgt und dem Rücksprung. Dank diesem erfolgt die Ausformung des subgingivalen Anteils konkav. Vorteilhaft, um dem Gewebe zusätzlichen Platz zur stabilen Ausformung einzuräumen.



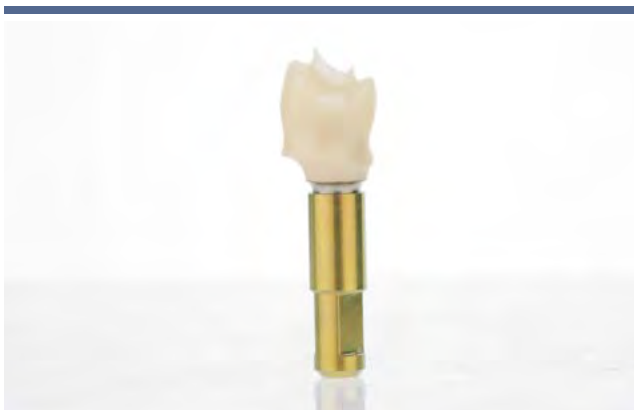26. Die bearbeitete Gingivamaske wurde eingescannt. Für die digitale Übertragung der CAMLOG Titanbasis CAD/CAM PS in die Sirona Software wurde das CONELOG System mit der CONELOG Titanbasis aus der CAD Bibliothek gewählt, da diese exakt der Bauhöhe der neuen Titanbasis entsprechen. Das Kronendurchtrittsprofil zeigt den anatomischen Verlauf der Zahnfleischgründe.



27. Im Anschluss erfolgt das digitale Design der Krone, indem das gescannte Wax-up auf den Modellschan übertrugen wird. Der dargestellte Schraubendurchtrittskanal veranschaulicht die Implantatpositionierung beziehungsweise die exakte Achsausrichtung.



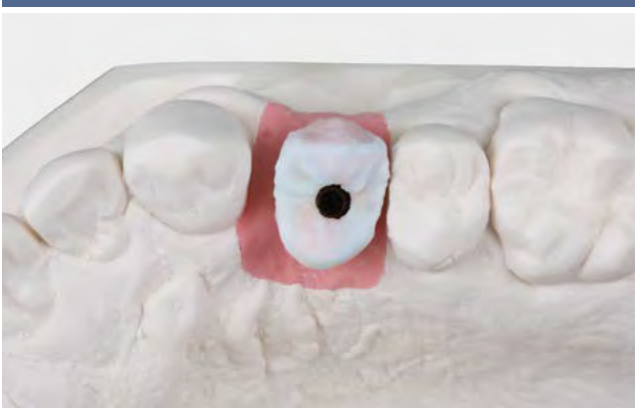
28. Für eine optimale Unterstützung der Verblendkeramik wird die Krone anatomisch reduziert. Approximal verbleiben im Sinne eines Stressbreakers „Flügelchen“ und der Schraubenzugangskanal wird bis in die Okklusalfäche in Zirkoniumdioxid gefasst. Diese Maßnahmen der Gerüstgestaltung schützen vor Chipping.



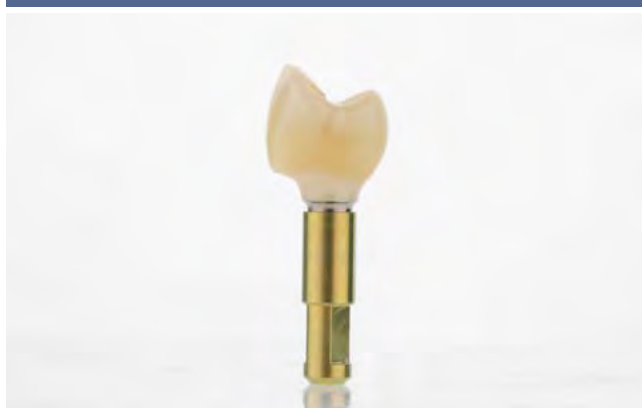29. Das gesinterte Zirkoniumdioxidgerüst aufgesetzt auf der CAMLOG Titanbasis CAD/CAM PS. Der konkave, aufblühende subgingivale Bereich vergrößert das Volumen für die Gingiva und fördert die Ausbildung einer stabilen Weichgewebemanschette. Durch die Anlagerung auf der Implantatshulter wird ein versiegelungsähnlicher Effekt initiiert.



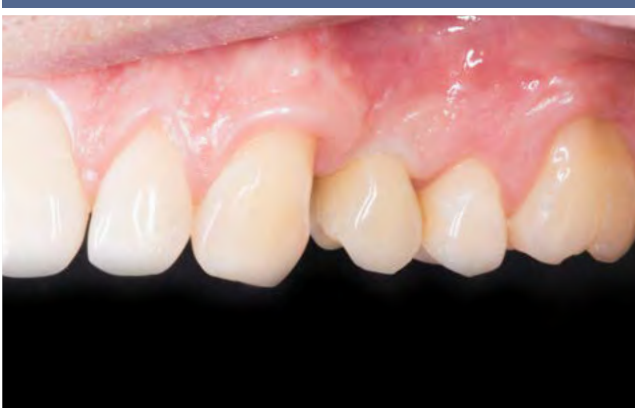30. Der Kronendurchtritt wurde in Anlehnung an eine Brückengliedgestaltung im Sinne eines Ovate Pontic Designs mit einem definierten Übergang gefertigt. Zum Schutz vor Chipping wurde der Schraubenzugangskanal, der im Kauzentrum der Krone liegt, komplett in Zirkoniumdioxid gefasst.



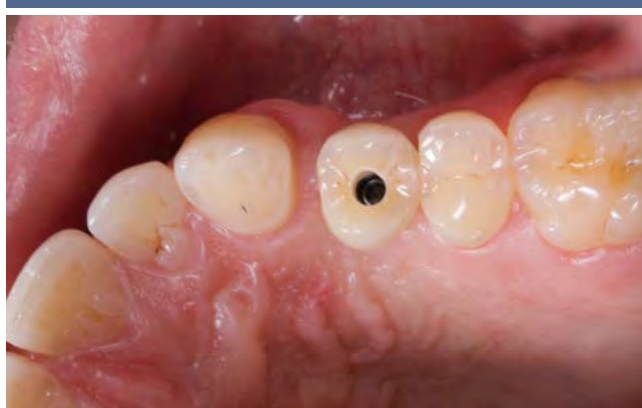31. Zur Steigerung der Patientenzufriedenheit wird eine individuell geschichtete Kronenversorgung umgesetzt. Die Zahnfarbenbestimmung hatte der für die Rekonstruktion verantwortliche Zahntechniker zuvor eigens in der Praxis vorgenommen. Er hielt auf einem Farbzettel alle wahrgenommenen und erarbeiteten Informationen für eine natürliche Schichtung fest.



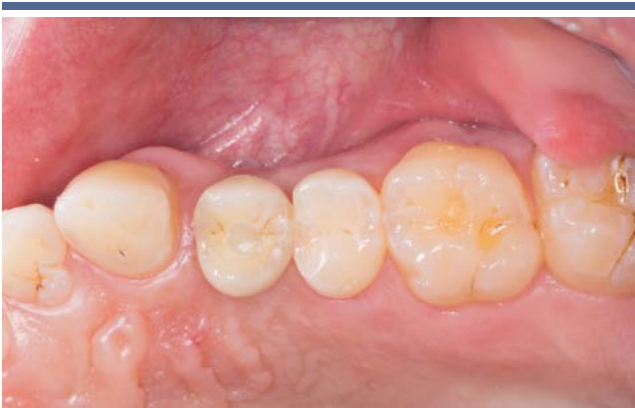32. Nach dem Konditionieren der Krone und der Basis wurde die Krone mit Multilink Hybrid HO (Ivoclar Vivadent) befüllt und die Strukturen zusammengesetzt. Vor dem Lichthärten aufgetragenes Glycerin-Gel vermeidet die Sauerstoffinhibition. Mit abrasivem Gummierer erfolgte die sorgfältige Bearbeitung der Klebefuge und des subgingivalen Bereichs nach Protokoll (Panther-Instrumenten, Carsten Fischer) [1,2].



33. Die Rekonstruktion verdrängte das zervikale Weichgewebe nur minimal. Nach fünf Minuten war die Gingiva gut durchblutet. Die Oberflächentopografie im submukösen Bereich ist essenziell, um eine optimale Anhaftung der periimplantären Mukosa zu erzielen. Bei der Bearbeitung mit den Panther-Instrumenten wird eine Oberfläche erzielt, die glänzend aussieht, jedoch eine optimale Rauigkeit von ca. 0.2 µm aufweist.



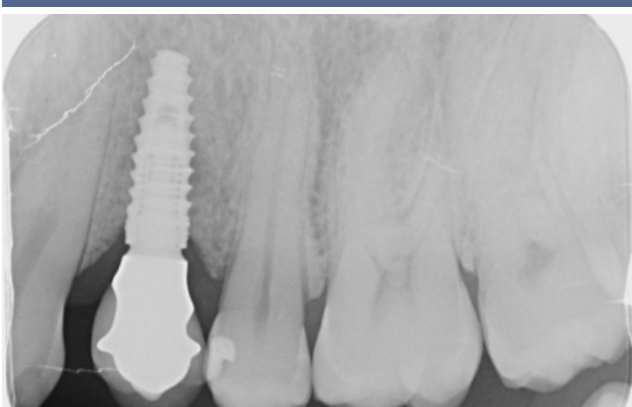
34. Im Anschluss daran erfolgte die Funktions- und Ästhetikkontrolle. Beim Einsetzen der Hybridkrone wurde die Abutmentschraube mit einem definierten Drehmoment von 20 Ncm angezogen. Die Hybridkrone fügt sich harmonisch in das vorgegebene Zahnbild ein. Der Zahnlückenstand wurde, wie vom Patienten ausdrücklich gewünscht, berücksichtigt. Die Krone wurde nach ästhetisch anatomischen Maßgaben gestaltet.



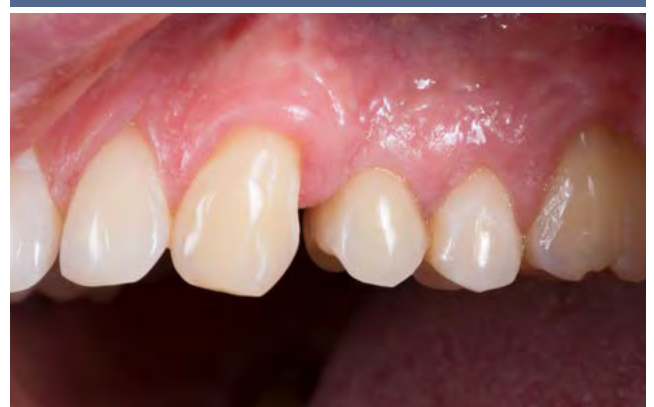35. Zum Ausblocken des Schraubenzugangskanals wurde zunächst Teflonband eingebracht. Dieses eignet sich sehr gut, da es nach dem Verdichten kaum Porositäten aufweist. Zudem kann es auch nach Jahren problemlos entfernt werden. Der okklusale Anteil wurde mit lichthärtendem Komposit verschlossen, so dass im Falle einer Erweiterung zu jeder Zeit der Zugang zur Schraube möglich ist.



36. Das PROGRESSIVE-LINE Implantat mit seiner glatten Implantatschulterfläche fördert in Kombination mit einem Aufbau im Platform-Switching Konzept die knochengestützte Anlagerung einer Weichgewebemanschette.



37. Die Röntgenkontrollaufnahme, drei Monate nach Eingliederung, zeigt die Knochenanlagerung exakt an der Glatt-Rau-Grenze des CAMLOG PROGRESSIVE-LINE Implantats, das einen 0,4 mm glatten Halsbereich aufweist. Die Weichgewebemanschette liegt auf der Implantatschulter auf und dichtet die Implantat-Abutment-Schnittstelle ab.



38. Die klinische Situation: Nach drei Monaten waren die periimplantären Weichgewebe völlig reizfrei und stabil sowie ausreichend dimensioniert und anatomisch ausgeformt. Die besten Voraussetzungen für den langzeitstabilen Erhalt der Rekonstruktion.

Diskussion

Platform-Switching im (Rück)Spiegel der Wissenschaft

Anfang der 90er Jahre des vergangenen Jahrhunderts kamen Implantate mit einem Durchmesser von 5,0 mm und mehr auf den Markt. Allerdings waren dafür keine formkongruenten, „platform-matching“ Abutments verfügbar. So konnten diese Implantate nur mit den damals verfügbaren Standardabutments versorgt werden, deren Durchmesser 4,1 mm betrug und damit geringer war als der Durchmesser des Implantatkörpers. In ersten Langzeituntersuchungen zeigten sich bei den Implantaten mit ≥ 5 mm Durchmesser, die mit „schmaleren“ Standardabutments versorgt waren, geringere Knochenresorptionen als bei 4,1 mm Standardimplantaten mit formkongruenten Abutments. In Folge etablierte sich für das Vorgehen, Abutments zu verwenden, die einen geringeren Durchmesser als der Implantatkörper aufweisen, die Bezeichnung „platform-switching“. Erste Fallberichte über die Versorgung mit plattformreduzierten Implantataufbauten wurden im Jahr 2005 in der Literaturdatenbank MedLine aufgenommen [3].

Im Laufe der nächsten Jahre wurden zahlreiche Studien zum Thema krestaler Knochenhalt bzw. geringere periimplantäre Knochenverluste durch Platform-Switching aufgelegt. So untersuchten in einer 2014 veröffentlichten Multicenterstudie die Autoren das Knochenremodelling an CAMLOG® SCREW-LINE Implantaten mit Promote plus Oberfläche, die mit Platform-Switching-Abutments versorgt wurden. Die Fünf-Jahresergebnisse belegen in vollem Umfang das Ergebnis anderer Arbeiten in Bezug auf einen signifikant geringeren marginalen Knochenverlust durch Platform-Switching: „Within the same implant system the platform switching concept showed a positive effect on marginal bone levels when compared with restorations with platform matching.“

Für das CAMLOG® System konnte in einigen Fällen zusätzlich ein Knochenzuwachs bei Implantaten, die mit PS-Abutments versorgt waren, aufgezeigt werden [4,5].

Auch ein erst jüngst veröffentlichter Review von Santiago Junior, Araujo et al. zeigt abermals, dass Platform-Switching im Vergleich mit Platform-Matching mit einem erhöhten Erhalt an Hart- und Weichgewebe einhergeht: „The quantitative analysis indicated that platform switching implants preserved more bone tissue when compared with platform matched implants“ [6,7].

Biologische und biomechanische Aspekte

Durch Mikrobewegungen kommt es an der Implantat-Abutment-Schnittstelle zu bakteriellem Flüssigkeitsaustritt, wodurch neben weiteren Faktoren der Knochenhalt an der Implantatschulter beeinträchtigt werden könnte. Beim Platform-Switching wird die Schnittstelle, und somit der Mikrospace hin zum Implantatkern verlagert. Durch die Distanz des Knochens zur Kontaminationsquelle wird der, durch Mikroleakage initiierte Knochenrückgang, reduziert. Parallel hierzu kann sich eine stabile, weil knochengestützte Weichgewebemanschette auf der Implantatschulter ausbilden.

Hauptursache für einen zervikalen Knochenverlust sind jedoch das operative Trauma und auf das Implantat einwirkende, nicht-axiale Kräfte wie Rotations-, Kompressions- und Scherkräfte. Diese lassen sich auch mit einem Platform-Switching nicht beeinflussen. Hier liegt es am Behandlersteam, mit einem geeigneten Implantatsystem, der fallspezifisch korrekten Positionierung des Implantats, einer funktional optimal eingestellten Okklusion und nicht zuletzt einer entsprechend gestalteten Krone die besten Voraussetzungen für eine langzeitstabile Versorgung und hohe Patientenzufriedenheit zu schaffen.

Literatur

[1] Gehrke P, Tabellion A, Fischer C. Microscopical & chemical surface characterization of CAD/CAM zircona abutments after different cleaning procedures. A qualitative analysis. J Adv Prosthodont. 2015, Apr;7(2):151-9

[2] Gehrke P, Kaiser W, Fischer C. Comparative analysis of surface topography of custom of CAD/CAM zircona abutments by means of optical profilometry. In progress, 2015

[3] Serrano-Sánchez P, Calvo-Guirado JL, Manzenara-Pastor E, Lorrio-Castro C, Bretones-López P, Pérez-Llanes JA. The influence of platform switching in dental implants. A literature review. Med Oral Patol Oral Cir Bucal. 2011 May 1;16(3):e400-5.

[4] Guerra F, Wagner W, Wiltfang J, Rocha S, Moergel M, Behrens E, Nicolau P. Platform switch versus platform match in the posterior mandible – 1-year results of a multicentre randomized clinical trial. J. Clin Periodontol. 2014 May;41(5):521-9.

[5] Messias A, Rocha S, Wagner W, Wiltfang J, Moergel M, Behrens E, Nicolau P, Guerra F. Periimplant marginal bone loss reduction with platform switching components: 5 Year post loading results of an equivalence randomized clinical trial. J Clin Periodontol. 2019;46:678–687

[6] Beschnidt M, Cacaci C, Dedeoglu K, Hildebrand D, Hul-la H, Iglhaut G, Krennmair G, Schlee M, Sipos P, Stricker A, Ackerman K-L. Implant success and survival rates in daily dental practice: 5-year results of a noninterventional study using CAMLOG SCREW-LINE implants with or without platform-switching abutment. International Journal of Implant Dentistry (2018)

[7] Santiago Junior JF, Araujo Lemos CA, Gomes JML, Verri FR, Moraes SLD, Pellizzer EP. Quality assessment of systematic reviews on platform-switching versus platform-matched implants: an overview. J Oral Implantol. 2020 Jan 6. doi: 10.1563/aaid-joi-D-19-00114. [Epub ahead of print]

Dr. Martin Gollner

DentalZentrum Bayreuth
Karl-Marx-Straße 8
95444 Bayreuth
Tel.: 0921 23052-40
info@dentalzentrum-bayreuth.de
www.dentalzentrum-bayreuth.de

- Implantologie
- Perioprothetik, Implantatprothetik
- Prothetische funktionelle Gesamtrehabilitationen
- Autor und nationale und internationale Referententätigkeit

ZTM Simon Schömer

Dentale Technologie
Busmannstraße 18
47623 Kevelaer
Tel.: 02832 899856
info@schoemer-dentaletechnologie.de

- Selbstständiger Zahntechnikermeister
- Osaka Ceramic Training Center in Japan
- Zahnwerkstatt USA von Joachim Kern in Los Angeles, Beverly Hills
- Autor und nationale und internationale Referententätigkeit

PRODUKTE

CAMLOG® Titanbasis CAD/CAM PS

» Platform-Switching Abutments haben in den letzten Jahren immer mehr an Bedeutung gewonnen. In Bezug auf den Erhalt des krestalen Knochens sind für Platform-Switching Abutments bessere klinische Ergebnisse dokumentiert als für Platform-Matching Abutments [1]. Seit Juni 2020 steht die CAMLOG® Titanbasis CAD/CAM PS für Anwender, die klinisch auf die bewährte Tube-in-Tube® Implantat-Abutment-Verbindung setzen, zur Verfügung. Damit sind Hybridabutments und Hybridabutmentkronen mit Platform-Switching auf CAMLOG® SCREW-LINE und CAMLOG® PROGRESSIVE-LINE Implantaten realisierbar.

Die CAMLOG Titanbasis CAD/CAM PS ist eine Klebebasis für individuell gefertigte Zirkon- oder Presskeramik-Abutments sowie direkt verschraubbare Implantatkronen mit Platform-Switching. Ein konkav gestalteter Gingivaanteil von 0,8 Millimetern unterstützt den Platform-Switching-Effekt und damit ein ästhetisches Kronendurchtrittsprofil. Die Präzision der präfabrizierten Original- und die der zugehörigen Hilfsteile optimieren den digitalen Workflow sowohl in der Praxis als auch im Labor.

Die CAMLOG Titanbasis CAD/CAM PS wird zusammen mit einer Abutmentschraube und einer Klebehilfe geliefert. Modellierhilfen sind separat erhältlich und können als Basis für ein Wax-up und für die Um-

setzung in der Presstechnik verwendet werden. In den CAD-Bibliotheken, zu finden im Servicebereich/Media-Center auf der Camlog Website (www.camlog.de), sind die Geometrien der CAMLOG Titanbasen CAD/CAM PS für Krone, die Scankörper und ein Vorschlag zur Fräsgeometrie hinterlegt.

Mit Titanbasen CAD/CAM zu arbeiten heißt, die Vorteile des digitalen Konstruierens und Fräsens zu nutzen und gleichzeitig den Workflow in der Praxis und dem Labor zu optimieren. Die Präzision der Fertigung mit Originalteilen als auch die zeiteffiziente Versorgung spricht Praxis, Labor und Patienten gleichermaßen an.



Die Titanbasis CAD/CAM PS mit Platform-Switching für die CAMLOG® SCREW-LINE und PROGRESSIVE-LINE Implantate.

[1] Messias A, Rocha S, Wagner W, Wiltfang J, Moergel M, Behrens E, Nicolau P, Guerra F. Periimplant marginal bone loss reduction with platform switching components: 5 Year post loading results of an equivalence randomized clinical trial. J Clin Periodontol. 2019;46:678-687

PRODUKTE

NEU: PROGRESSIVE-LINE Guide System – basierend auf Bewährtem

» Die geführte Implantatchirurgie gilt als ein sicheres, minimalinvasives Verfahren. Sie unterstützt patientenfreundliche Behandlungskonzepte wie beispielsweise Sofortimplantationen und Sofortversorgungen. Bohrschablonen, die auf Basis optisch erfasster Daten und präoperativer 3D-Implantatplanung im Sinne des Backward Planning erstellt werden, ermöglichen die exakt positionierte Aufbereitung des Implantatbetts ebenso wie die korrekte dreidimensionale Insertion des Implantats unter Berücksichtigung anatomisch kritischer Strukturen. Für den Workflow sind unterschiedliche Softwarelösungen erhältlich und mit dem PROGRESSIVE-LINE Guide System auch die Hardware.

Das Guide System für PROGRESSIVE-LINE basiert auf der im Markt etablierten, aktuellen Guide Lösung der SCREW-LINE Implantate – jedoch mit einigen Aktualisierungen, wie z. B. Mehrpatientenbohrer, die Option der Unterpräparation für Implantate mit Ø 3.8 und 4.3 mm und neue Führungshülsen, die mit denen der SCREW-LINE nicht kompatibel sind. Für die neuen Mehrpatientenbohrer steht das Guide System Chirurgie-Tray CAMLOG®/CONELOG® PROGRESSIVE-LINE zur Verfügung.

Alle PROGRESSIVE-LINE Implantate mit verschraubten Einbringpfosten sind „guide-fähig“ und müssen nicht explizit als Guide-Implantat bestellt werden. Die neuen verschraubten Einbringpfosten sind den Durchmessern entsprechend farbkodiert und wurden mit Rillen zur Bestimmung der Gingivahöhen versehen.

PROGRESSIVE-LINE Implantate werden als CONELOG und als CAMLOG PROGRESSIVE-LINE in den Durchmessern 3.3, 3.8 und 4.3 sowie in den Längen 7 (nur CONELOG®), 9, 11, 13 und 16 mm angeboten. Für die Guide Chirurgie sind die PROGRESSIVE-LINE Implantate zwingend mit verschraubten Einbringpfosten zu verwenden. Die Bohrer für das PROGRESSIVE-LINE Guide System sind Mehrpatientenformbohrer, die mit Außenkühlung zu verwenden sind. Sie verfügen, wie alle PROGRESSIVE-LINE Bohrer, über eine lasermarkierte dunkle Bohrerspitze. In Vorbereitung auf die Einführung der 5.0 mm Implantate wurde das Chirurgie-Tray mit den Aufnahmen für die dafür notwendigen Bohrer ausgestattet.

Flexible Bohrprotokolle – Erreichen einer vorhersagbaren Primärstabilität

Zur Aufbewahrung der Bohrer und Instrumente steht dafür ein Chirurgie-Tray zur Verfügung. Das

Tray ist, ebenso wie die Bohrer, den Implantatdurchmessern entsprechend farbkodiert. Es wird leer ausgeliefert und kann nach den Präferenzen des Behandlers individuell ausgestattet werden. Zusätzliche Bohrer, die für die Unterpräparation der Ø 3.8 mm Implantate notwendig sind, finden im Tray rechts unten Platz.

Das PROGRESSIVE-LINE Implantat spielt seine Stärken vor allem im weichen Knochen aus – ohne zusätzliche Behandlungsschritte (wie z. B. die Anwendung von Osteotomen). Das Bohrprotokoll ist äußerst flexibel und kann auf die jeweilige klinische Situation angepasst werden. In Abhängigkeit der vorliegenden Knochenqualität kann die Entscheidung für das jeweilige Protokoll intraoperativ getroffen werden. So kann beispielsweise bei vorwiegend spongiosen Knochen eine Unterpräparation des Implantatbetts erfolgen.

Diese Entscheidungsfreiheit schätzen Anwender der PROGRESSIVE-LINE Implantate. Daher wurden diese Optionen auch in das PROGRESSIVE-LINE Guide System integriert und sind mit den Implantatdurchmessern 3.8 und 4.3 mm realisierbar.

Für den Ø 3.8 mm sind, zur exakten Führung in Korrelation mit den Führungshülsen, zusätzlich speziell designte Bohrer notwendig. Diese finden ihren Platz zur Aufbewahrung im Chirurgie-Tray rechts unten. Die Formbohrer für die Unterpräparation haben eine zusätzliche Beschriftung am Schaft (FD/U-P). Bei der Unterpräparation der Ø 4.3 mm PROGRESSIVE-LINE Implantate werden die Formbohrer Ø 3.8 mm verwendet. Die Dimension der Einbringpfosten und auch der Führungshülsen beider Implantatdurchmesser sind die gleichen.

Das Bohrprotokoll ist äußerst flexibel und kann auf die jeweilige klinische Situation angepasst werden.

Die Merkmale auf einen Blick

- » Alle Bohrer sind Mehrpatientenbohrer – mit Außenkühlung anwendbar
- » Option zur Unterpräparation des Implantatbetts für die Implantate mit \varnothing 3.8 mm und \varnothing 4.3 mm
- » Individuell zusammenstellbares Chirurgie-Set
- » Formbohrer und Dense bone drill mit lasermarkierten dunklen Bohrerspitzen
- » Neue Führungshülsen, abgestimmt auf die Dimension der neuen Einbringpfosten
- » Flexible Bohrprotokolle zur Erzielung einer vorhersagbaren Primärstabilität der PROGRESSIVE-LINE Implantate in unterschiedlichen Knochenqualitäten

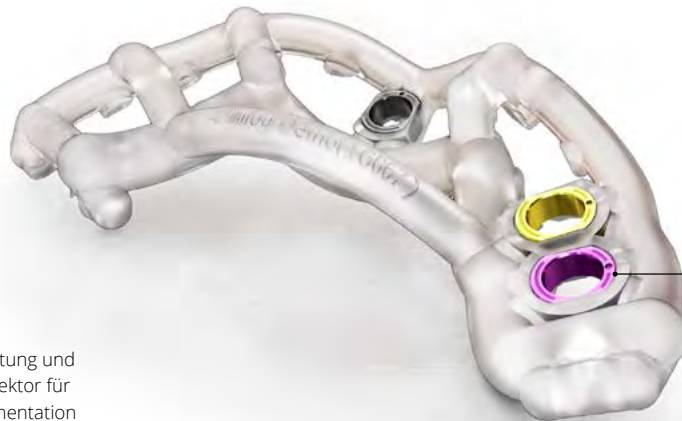

Vier Schneiden

Hohe Schneidleistung und Knochenspannkollektor für begleitende Augmentation

Dunkle Bohrerspitze

Typisch für alle PROGRESSIVE-LINE Formbohrer



Zusätzliche Markierung, welche die Hülse als PROGRESSIVE-LINE Hülse charakterisiert

Die Bohrschablone und ihre Herstellung – effiziente prächirurgische Abläufe

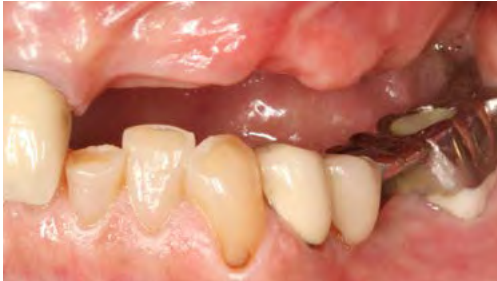Bohrschablonen lassen sich konventionell oder digital herstellen – beides mit dem Ziel, beim chirurgischen Eingriff die optimale prothetisch orientierte Implantatposition unter Berücksichtigung anatomisch sensibler Strukturen zu erreichen. Mit dem Einsatz moderner bildgebender Technologien und der Digitalisierung wurden prächirurgische Abläufe in Praxis und Labor immer effizienter, schneller und reproduzierbar. Die Mehrheit der aktuell gefertigten Bohrschablonen wird auf Basis von DVT- oder CT-Datensätzen mit einem Implantatplanungssystem designt. Die Fertigung erfolgt entweder manuell oder digital im Labor oder durch einen Servicepartner im 3D-Printverfahren. So sind die Schablonen im Sinne

des Backward Plannings zum Beispiel auch ohne Modellherstellung über einen additiven Herstellungsprozess präzise realisierbar.

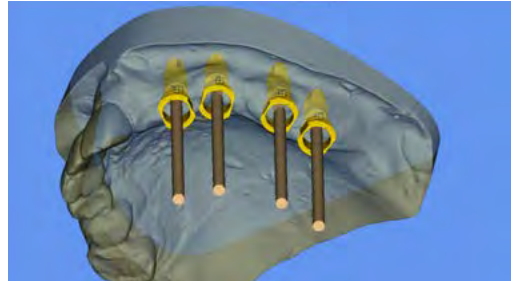Sollte die Infrastruktur für die CAD/CAM-Fertigung nicht vorhanden sein oder auch die Zeit fehlen, ist die Kooperation mit dem DEDICAM Implantat-Planungsservice eine sehr gute Alternative – nicht nur zur Herstellung einer gedruckten SMOP-Schablone, sondern auch zur zeitgleichen Fertigung der Abutments bzw. Suprastruktur für eine präoperativ erstellte temporäre Sofortversorgung. Sowohl der Behandler als auch der Techniker ist mit dem DEDICAM Spezialisten während der Planung jederzeit im kollektiven Austausch.

Anwendungsbeispiel

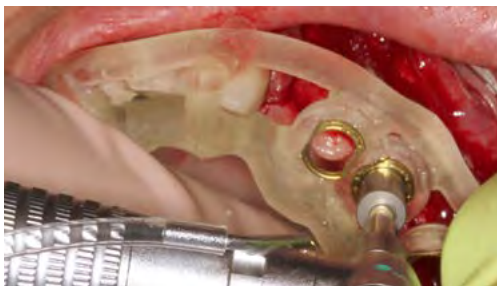
PD Dr. Sigmar Schnutenhaus, Hilzingen



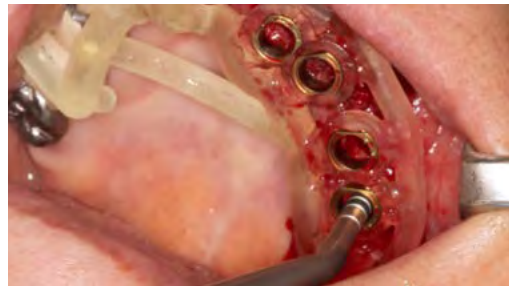1. Der klinische Ausgangsbefund am Tag der Erstvorstellung: eine metallkeramische Kronen- und Brückenversorgung und einseitig unbezahnter Seitenzahnbereich im Oberkiefer links sowie stark abradierete Seitenzahnrekonstruktionen im Unterkiefer bei guter Mundhygiene. Auf Wunsch des Patienten sollte die Freiersituation festsitzend versorgt werden.



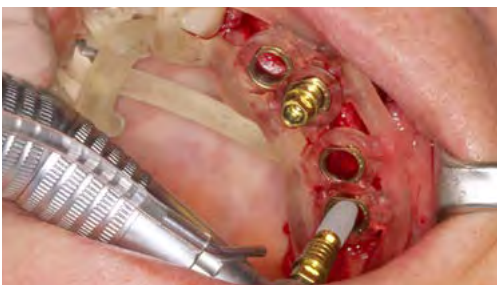2. Nach umfangreicher Diagnostik und Datenüberlagerung der DVT, Situationsscans sowie einer virtuellen Zahnaufstellung wurden die chirurgisch und prothetisch optimalen Implantatpositionen festgelegt. Anhand der Darstellung der knöchernen Strukturen werden Implantatlängen und -durchmesser, ebenso wie chirurgische Maßnahmen geplant.



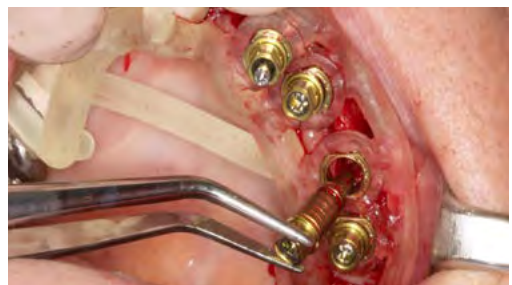3. Mithilfe einer midcrestalen Inzision und der Präparation eines Mukoperiostlappens wurde der Knochen im Operationsgebiet freigelegt. Über die Restbeziehung und einer Gaumenauflage konnte die Guide-Schablone (SMOP) lagestabil eingesetzt werden und die Bohrstollen der vier 3,8 mm CONELOG® PROGRESSIVE-LINE Implantate erfolgen.



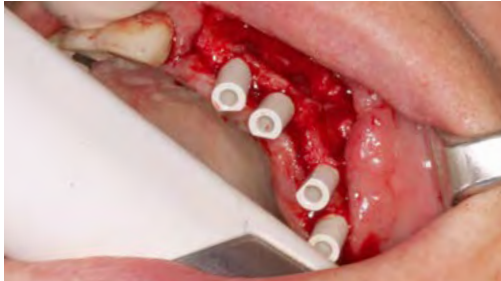4. Die Aufbereitung der Bohrstollen erfolgte protokollgerecht mit den neuen PROGRESSIVE-LINE Guide Systembohrern in aufsteigender Länge bis zum Erreichen der endgültigen Implantatlänge. Die Bohrerkonfiguration ist zum Sammeln von Knochenespänen für den Knochenaufbau sehr gut geeignet.



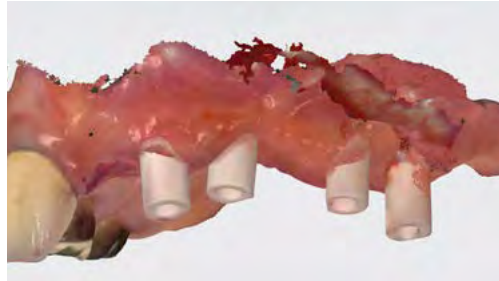
5. Alle auf dem Einbringpfosten verschraubten PROGRESSIVE-LINE Implantate sind guidefähig. Sie können sowohl maschinell als auch manuell durch die Schablone hindurch inseriert werden. Wie bei der Guidebohrung ist auch bei der Insertion darauf zu achten, dass die Implantate bis zum Aufsitzen des Einbringpfostens auf der Hülse eingedreht werden.



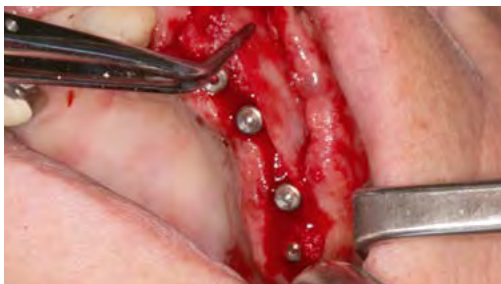6. Beim Einbringen der Implantate ist zudem noch besonderes Augenmerk auf die Ausrichtung der Implantatinnenkonfiguration zu legen. Dies ist beim Einsatz abgewinkelter Abutments essentiell, da die Nuten zur Abwinkelung des Abutmentdesigns korrelieren. Die Einbringpfosten wurden ausgeschraubt und die Schablone abgenommen.



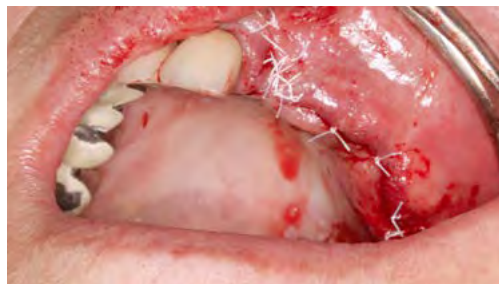7. Um die temporäre Versorgung im volldigitalen Workflow umsetzen zu können, wurden Scankörper in die Implantate geschraubt und ein Intraoralscan zur exakten Übertragung der Implantatpositionen durchgeführt.



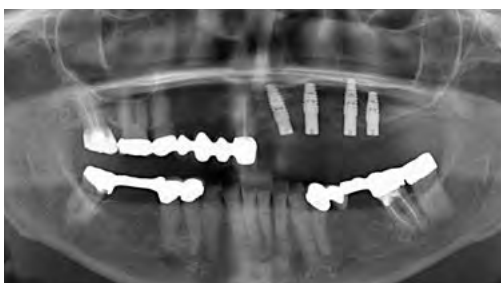
8. Im nächsten Schritt erfolgte das Matching aller digital erfasster Daten wie: der digitalen Abformung mit den Scankörpern zur Übertragung der exakten Implantatposition und -innenkonfiguration, dem Situationsscan und der virtuellen Zahnaufstellung, um das Design des auf den Implantaten verschraubten Langzeitprovisoriums zu finalisieren.



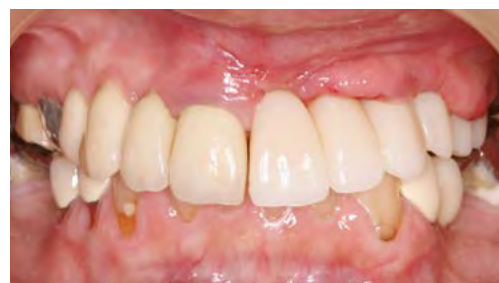9. Für den Kieferkammaufbau wurden 3 bzw. 5 mm hohe gerade Gingivaformer als Platzhalter für das Augmentat aufgeschraubt. Dann wurden zunächst die autologen Knochenspäne aufgelegt und der Defekt mit MinerOss® XP verfüllt. Die resorbierbare Mem-Lok® RCM schützte das Augmentat während des Umbauprozesses vor Weichgewebemigration.



10. Um eine ausreichende Mobilisierung für einen spannungsfreien Nahtverschluss zu erhalten, wurde der Mukoperiostlappen gesplittet. Mit Einzelknopfnähten konnte das Weichgewebe über den im Sinne der Tent-Pole-Technik fungierenden Gingivaformern spannungsfrei verschlossen werden.



11. Das Röntgenkontrollbild zeigt die prothetisch orientierte Platzierung der Implantate und den simultan zur Implantation erfolgten Knochenaufbau. Die CONELOG® PROGRESSIVE-LINE Implantate (L 9 und 11 mm) waren über das Makrodesign der Implantate sowie dem apikal konischen Bereich ausreichend primärstabil verankert.



12. Sieben Tage nach dem chirurgischen Eingriff wurde das Langzeitprovisorium eingesetzt. Die PMMA-Brücke war im CAM-Verfahren gefertigt und auf den CONELOG® Titanbasen CAD/CAM für Brücken, extraoral verklebt worden. Nach zirka sechs Monaten wird die definitive Rehabilitation des Oberkiefers erfolgen.

PRODUKTE

NovoMatrix™ – die neue Generation für die Weichgeweberekonstruktion

» Die NovoMatrix ist ein Durchbruch in der Weichgeweberekonstruktion. Dieses Statement ist ein Konsens von mehr als 100 nationalen und internationalen Klinikern, die die azelluläre dermale Gewebematrix porcinen Ursprungs im Rahmen einer einjährigen Prelaunch-Phase verwendeten. Die klinischen Erfahrungen sowie die überzeugenden Resultate nach Einsatz der NovoMatrix in verschiedenen Indikationen mit unterschiedlichen chirurgischen Techniken zeigt, dass die NovoMatrix eine echte Alternative zu autologen Gewebetransplantaten ist¹. Im Mai 2020 startete Camlog mit dem Vertrieb der NovoMatrix im deutschen Markt und die Alltec Dental, unsere österreichische Schwester, vertreibt die Matrix seit dem 1. September.

Die NovoMatrix- eine Innovation für die geführte Weichgeweberekonstruktion.

Seit über zwei Jahrzehnten entwickelt LifeCell™ innovative Produkte für ein breites Anwendungsspektrum für die Geweberekonstruktion. Mit der Einführung von AlloDerm™ im Jahr 2000 in die Zahnmedizin hat die zellfreie dermale Matrix, hergestellt aus humanem Hautgewebe, viele überzeugte Anwender im Bereich der Weichgeweberekonstruktion weltweit gefunden. Der Erfolgsfaktor liegt im Strukturerehalt der Matrix, der durch die proprietäre Gewebeprozessierung erzielt wird. Da humane Produkte in einigen Märkten nicht zugelassen sind, stiegen die Anfragen nach einer echten Alternative. So entwickelte Allergan, ein führendes globales Pharmaunternehmen (Dublin, Irland), mit LifeCell in enger Kooperation der Vertriebspartner BioHorizons und Camlog ihr jüngstes Produkt für die Weichgeweberegeneration, die NovoMatrix – eine rekonstruktive, azelluläre, dermale Gewebematrix porcinen Ursprungs.

Die chirurgische Handhabung

In der chirurgischen Anwendung ist die reißfeste und einfach zu handhabende Matrix eine sehr gute Alternative zu autologen Gewebetransplantaten, da ein zweiter intraoraler chirurgischer Eingriff für eine Bindegewebeentnahme entfällt und somit die Morbidität für den Patienten verringert wird. Bedingt durch den proprietären Herstellungsprozess ist die NovoMatrix frei von Spenderzellen. Gleichzeitig bleibt die Struktur des Herkunftsgewebes nahezu unverändert, sodass das Einwachsen von Zellen und Mikrogefäßen unterstützt wird. Die proprietäre Gewebeverarbeitung ermöglicht durch die schonende Aufbereitung eine optimale Zellrepopulation, Inte-

gration und Revaskularisation, wodurch sich eine ästhetische Weichgeweberegeneration vollzieht. NovoMatrix wird vorhydriert geliefert und kann somit ohne aufwändige Rehydrierung zeitnah verwendet werden.

Indikationen und klinische Nachweise

Zu den Indikationen von NovoMatrix gehören geführte Geweberegenerationsverfahren bei Rezessionsdefekten zur Wurzeldeckung, Vermehrung von befestigtem Gewebe um Zähne und Implantate sowie die Rekonstruktion des Kieferkammes für die prothetische Versorgung.

Interessierte finden im Veranstaltungsbereich auf der Camlog Website kleinere Präsenzveranstaltungen und Hands-on-Kurse zum Thema Weichgeweberegeneration mit der NovoMatrix. Um alle Teilnehmer und Mitarbeiter bestmöglich zu schützen, hat Camlog ein Hygienekonzept entwickelt, das für die Locations ebenso verbindlich ist wie für alle Teilnehmerinnen und Teilnehmer vor Ort.

Interessiert an der NovoMatrix? Unsere Vertriebsmitarbeiter sowie die Spezialisten für Biomaterialien sind jederzeit telefonisch erreichbar.



1 Verschiedene Veröffentlichungen und Experteninterviews zur Anwendung der NovoMatrix sind bereits erschienen und auf unserer Website camlog.de/novomatrix verfügbar.

» **PD Dr. Gerhard Iglhaut, Memmingen**

NovoMatrix weist einheitliche physikalische Eigenschaften auf, ist hervorragend in der chirurgischen Handhabung und eignet sich ausgezeichnet zur Rezessionsdeckung mit der Tunneltechnik, bekannt durch Dr. Edward Pat Allen. Dies führt zu einem ausgezeichneten klinischen Ergebnis mit minimalen postoperativen Schwellungen und Entzündungen.

» **Dr. Roman Beniashvili**

Die meisten Ersatzmaterialien für Bindegewebe auf xenogener Basis lassen sich – ohne zu reißen oder massiv an Volumen zu verlieren – kaum in einen Weichgewebstunnel einbringen. Die NovoMatrix reißt und kollabiert dagegen nicht und zeichnet sich durch ein sehr einfaches operatives Handling aus. Dabei unterstützt eine positive immunologische Reaktion eine vorhersagbare Gewebeintegration und -regeneration. Die schnelle Integration der Matrix in das umgebende Weichgewebe führt zu einer erhöhten Stabilität und einem Umbau in ein funktionelles Gewebe.

» **Andreas van Orten, M.Sc., M.Sc.**

In Fällen, in denen ich einen sicheren primären Wundverschluss erreichen kann, präferiere ich zur Weichgewebeverdükung und Rezessionsdeckung die NovoMatrix. Ihre Anwendung nimmt Einfluss auf die Therapiedauer und auf die subjektiv vom Patienten empfundene Therapieintensität. Histologische Untersuchungen zeigen, dass sich das transplantierte Gewebe bereits nach acht Wochen kaum vom ortständigen unterscheiden lässt.

» **Dr. Peter Huemer, Wolfurt, AT**

Mit der NovoMatrix können Rezessionsdeckungen umfangreicher als bisher behandelt werden: so zum Beispiel einen kompletten Kiefer in einer Sitzung, ohne am Gaumen ein Wunde zu setzen. Besonders bei Gewebeverdükung um Implantate und Rezessionsdeckungen wird die Matrix die Behandlung künftig massiv vereinfachen – und das bei klar reduzierter Morbidität für den Patienten.

» **Dr. Jan Klenke, Hamburg**

Im Vergleich zu anderen Materialien zeigt sich die NovoMatrix deutlich rigider und volumenstabiler. Zudem lässt sie sich sehr viel leichter applizieren und vernähen. Das Material kann mit einer Schere gut an die Defektmorphologie angepasst werden, zum Beispiel im Rahmen einer Rezessionsdeckung. Unsere bevorzugte Technik ist dabei die Präparation eines Tunnels, in den sich die NovoMatrix sehr gut einbringen lässt.

» **Prof. Dr. Stefan Fickl, Fürth**

NovoMatrix ist eine neue Option Weichgewebe in horizontaler Dimension aufzubauen. Ich habe mit ihr bereits sehr gute Ergebnisse bei der Weichgewebeaugmentierung um Zähne und um Implantaten erzielt.



PRODUKTE

Das IntraSpin® System

» Die Eigenbluttherapie kommt in der Zahnmedizin zur Unterstützung der Gewebeheilung und des Knochenwachstums zum Einsatz. Die Therapiemöglichkeit der Plasmaanreicherung kann in der Implantologie, Parodontologie und Defektchirurgie, bei Zahnextraktionen sowie bei Entfernung von Zysten Anwendung finden.

Das IntraSpin System, bestehend aus einer Zentrifuge, Röhrchen und weiterem Equipment dient der Gewinnung von autologem Leukocyte-Platelet Rich Fibrin (L-PRF) in Form einer soliden (Clot) oder flüssigen Matrix. Die L-PRF-Matrix enthält konzentrierte, natürlicherweise im Blut vorkommende Wachstumsfaktoren und andere bioaktive Moleküle. Die im Fibrinnetzwerk enthaltenen Thrombozyten, Wachstumsfaktoren und Zytokine werden innerhalb von sieben bis zehn Tagen freigesetzt. Der Patient profitiert von einem reduzierten Entzündungsrisiko, weniger Schmerzempfindlichkeit und geringeren Schwellungen.

Die Zentrifuge wird in Deutschland für die Firma Intra-Lock® International Inc. hergestellt. Sie verfügt sowohl über eine medizinische Klasse IIa als auch über eine FDA-Zulassung für den amerikanischen Markt. In der D-A-CH Region wird das System über die cherrymed GmbH vertrieben.

www.cherrymed.de

» **Dr. Peter Ranzelzhofer, München**

Für mich hat der Einsatz von Eigenblutpräparaten die Regeneration nach Eingriffen auf ein neues Niveau gehoben. Die Biologie der Natur ist schwer zu schlagen. In Verbindung mit L-PRF ergibt sich ein sehr gutes Handling von Knochenersatzmaterial, insbesondere bei der Herstellung von sogenanntem „Sticky bone“ mit KEM. Wir setzen Eigenblutpräparate mittlerweile bei jeder regenerativen oder augmentativen Maßnahme ein. Ob L-PRF oder PRF-Clot – mit den Eigenblutpräparaten ermöglichen wir eine bessere, schnellere und sicherere Therapie. Das IntraSpin System liefert uns die optimale Technologie für die Herstellung von Eigenblutpräparaten.

» **PD Dr. Dr. Markus Schlee, Forchheim**

Thrombozytenkonzentrate erhöhen die Revaskularisations- und Wundheilungsgeschwindigkeit bei der Weichteilheilung und das Handling vom sogenannten „Sticky bone“ erleichtert das klinische Vorgehen. Für uns deshalb ein Must bei jeder chirurgischen Maßnahme.



AKTUELLES

Originalität im digitalen Workflow

» Camlog steht für herausragende Qualität und spricht sich konsequent für die Verwendung von Originalkomponenten aus. Originalität spielt auch im digitalen Workflow eine wichtige Rolle. DEDICAM ebnet für beide Fertigungsstrategien („Make or Buy“) den Weg der Originalität und bietet damit vollen Zugriff auf die Garantie patient28PRO .

Für den langfristigen Erfolg implantatgetragener Versorgungen ist eine stabile Implantat-Abutment-Verbindung entscheidend. Dabei wird die Stabilität der Verbindung von der Präzision der Passung, dem Verbindungsdesign und der Herstellungspräzision beeinflusst. Diese Parameter sind entscheidend, um eine hohe Qualität und Präzision gewährleisten zu können, wie sie für die Implantatsysteme von Camlog belegt sind. Camlog Produkte sind optimal aufeinander abgestimmt. Der Einsatz von systemfremden Komponenten kann die Funktion und Sicherheit beeinträchtigen und im Ernstfall rechtliche Fragestellungen aufwerfen, die durch Verwendung von Originalkomponenten nicht auftreten können.

Camlog bietet mit DEDICAM für den digitalen Workflow vielfältige Möglichkeiten, um den Pfad der Originalität nicht verlassen zu müssen. Mit Original CAM-Titanrohlingen können individuelle einteilige Titanabutments und Gingivaformer auf der eigenen Labor-Fräsmaschine verarbeitet werden. Die CAM-Titanrohlinge besitzen eine vorgefertigte Implantat-Abutment-Verbindung mit Schraubenkanal, passend zu den Implantatsystemen CAMLOG®, CONELOG® und iSy®. Weiterhin stehen Titanbasen CAD/CAM für Kronen- und Brückenversorgungen zur Verfügung.

Sofern keine Eigenfertigung möglich ist, bietet DEDICAM durch validierte Material- und Fertigungsparameter eine hohe vorhersagbare Ergebnisqualität. DEDICAM Produkte sind Sonderanfertigungen im Sinne des Medizinproduktegesetzes. Camlog Altatec steht bei allen Halbzeugen als Hersteller ein und gewährleistet mit der Herstellererklärung, dass die grundlegenden Anforderungen eingehalten worden sind und die Herstellung dokumentiert ist. Bei direktverschraubten Brücken und Stegen gelten nur die Konstruktionen als Original, die von DEDICAM hergestellt worden sind.

Sofern Originalkomponenten verwendet wurden, ist bei patient28PRO das Implantat inklusive der Prothetik geschützt. Im Falle eines Implantatverlustes werden alle systemischen Bauteile, die zur Neuversorgung benötigt werden (Implantate, Gingivaformer, Abformpfosten und Prothetikkomponenten) innerhalb von 5 Jahren nach Implantatinsertion kostenfrei ersetzt.

Bemerkenswert ist, dass im Garantiefall immer auch auf das DEDICAM Portfolio inklusive Dienstleistungen kostenfrei zugegriffen werden kann. Dieses Qualitäts- und Garantieverprechen schützt Sie als Chirurg, Prothetiker und Zahntechniker und nicht zuletzt profitieren davon auch Ihre Patienten.

DEDICAM ebnet für beide Fertigungsstrategien („Make or Buy“) den Weg der Originalität und bietet damit vollen Zugriff auf die Garantie patient28PRO.

AKTUELLES

DEDICAM: Klare Konzepte bei maximaler Flexibilität

» Mit DEDICAM hat Camlog 2013 den Weg in die digitale Implantatversorgung eingeschlagen. Nach und nach wurde das Produkt- und Serviceportfolio ausgebaut, sodass sich DEDICAM vom reinen Produkthanbieter zum Servicepartner für digitale Konzepte entwickelt hat – und das zunehmend auch international. Wir befragen Jörg Elbel, Global Director Digital Dentistry, und Martin Steiner, Bereichsleiter DEDICAM in D-A-CH, zu den Entwicklungen.

Welche Trends zeichnen sich aktuell ab?

Jörg Elbel: Weltweit ist der Dentalmarkt im Umbruch. Die Digitalisierung einzelner Arbeitsschritte und vermehrt auch ganzer Prozessketten ist das bestimmende Thema, wobei es große regionale Unterschiede gibt. Die Digitalisierung und deren Graduierung ist nicht zuletzt eine kulturelle Frage, neben der verfügbaren Infrastruktur und dem Ausbildungsgrad der Anwender. Der Komplexitätsgrad nimmt durch die zahlreichen Möglichkeiten und Entwicklungen stark zu. Wir sehen verschiedene Technologien der Diagnostik und Datenerhebung am Patienten, vom Intraoralscan über die Therapieplanung bis hin zur additiven Fertigung in Form des 3D-Drucks. Die Fertigungstechnologien bringen vielfältige Materialien und moderne Therapiekonzepte hervor.

Martin Steiner: Die Digitalisierung dient vor allem der Nutzenorientierung für Anwender und Patienten in Form der Vereinfachung von Arbeitsprozessen. Dies bringt Veränderungen mit sich und diese Umstellung fällt nicht immer leicht. Die direkte Kommunikation im Planungsprozess und vorhersagbare Ergebnisse sind immense Vorteile. Das „Backward Planning“ ist ein Paradebeispiel für das große Potential des digitalen Workflows. So ist es dem Therapieteam möglich, die Arbeitsschritte so zu planen, dass der Patient durch bildgebende Verfahren das Ergebnis begutachten kann noch bevor der Chirurg ein Instrument in die Hand nimmt. Die Planung reduziert Komplikationen und es können Arbeitsschritte zusammengelegt werden, was in weniger Sitzungen resultiert. Davon profitieren das Therapieteam und der Patient, dessen Entscheidungsbasis nun transparenter ist.

Was verstehen Sie unter „Digital Dentistry“?

Martin Steiner: Wir verstehen darunter eine maximale Integration aller digitalen Prozessschritte zur dentalen Rehabilitation. Der Hauptstrang beschäftigt sich unmittelbar mit dem Patienten: von der Anamnese über die Diagnostik, Beratung, Planung bis hin zum Design und der Produktion. Digital Dentistry greift unserer Meinung nach aber auch in die vor- und nachgelagerten Prozesse ein, d.h. in die Beschaffung, die Logistik, die Datenerhebung, die Datensicherheit und -verarbeitung bis hin zur Dokumentation.

Die Marke DEDICAM schlägt mit „Digital Concepts“ eine neue Richtung ein. Wie sieht diese aus?

Jörg Elbel: Bei Biohorizons Camlog haben wir unter dem Department „Digital Dentistry“ den digitalen Sektor gebündelt. Mit DEDICAM in Europa und Vulcan in USA bieten wir unseren Kunden ganzheitliche Konzepte an, die dabei helfen sollen, die nächste Stufe zu erreichen. In Folge steigender Komplexität im digitalen Workflow wünschen sich viele Anwender einfache und reproduzierbare Lösungen – oder eben: digitale Konzepte. Diese digitalen Konzepte setzen wir mit unseren Kunden individuell um.

Martin Steiner: Wir unterstützen Chirurgen, Prothetiker und Zahntechniker im Tagesgeschäft mit Produkten und Dienstleistungen, um die Prozesskette des digitalen Workflows durchgängig bedienen zu können.

„Wir unterstützen Chirurgen, Prothetiker und Zahntechniker im Tagesgeschäft mit Produkten und Dienstleistungen, um die Prozesskette des digitalen Workflows durchgängig bedienen zu können.“



können. Über die Jahre hinweg haben wir das mit DEDICAM „Prosthetics“ kultiviert und werden dies nun verstärkt im dentalen Netzwerk vorantreiben. Erfolgreiche Konzepte zeichnen sich vor allem durch die Qualität der Zusammenarbeit unter den Partnern aus. Diese gilt es in die digitale Welt zu übertragen. Wir bieten Unterstützung bei der Implementierung an, was sich auch auf die unternehmerische Ausrichtung auswirken kann. So wie möglicherweise beim Münchner Implantatkonzept oder COMFOUR® zur Rehabilitation zahnloser Kiefer.

Was macht DEDICAM einzigartig?

Martin Steiner: Unsere Kunden können frei entscheiden, welche Services sie in welchem Umfang nutzen möchten. Der flexible Ein- und Ausstieg während des gesamten Prozesses erinnert an „Hop-on-hop-off-Busse“, in denen sicher der ein oder andere schon mal eine Stadt erkundet hat. Das bedeutet klare Konzepte bei maximaler Flexibilität. Wir lassen den Betrieben die Wahl. Es ist uns wichtig, dass sich kein Anwender in einem System oder Prozess gefangen sieht. So steht es jedem Kunden offen, ob und inwieweit wir die Implantatplanung unterstützen. Der auf Basis der Planung entstandene virtuelle Modelldatensatz kann durch den Scan & Design Service oder einen anderen Partner weiterbearbeitet werden. Im Anschluss übernehmen wir die Fertigung des designten Konstruktionsdatensatzes oder es macht jemand anders. Hinsichtlich des Portfolios an Materialien und Konstruktionen bieten wir ein breites Spektrum, das fast keine Wünsche offenlässt und in gewohnter Camlog Qualität zur Verfügung steht.

Jörg Elbel: Es geht uns nicht darum, möglichst viele prothetische Aufträge „abzugreifen“. Wir möchten

mit unseren Services allen Protagonisten der implantologischen Disziplinen als Partner auf Augenhöhe die Hand reichen und wo nötig Unterstützung, Know-how und Technologien anbieten. Ziel ist es, die Implantate von Biohorizons Camlog bestmöglich in den digitalen Workflow zu integrieren und damit Mehrwerte zu schaffen.

Welche Vorteile haben Anwender, die Teile ihrer Prozesse zu DEDICAM auslagern?

Martin Steiner: Ein wesentlicher Vorteil ist die Kombination aus herausragender Produktqualität und exzellentem Service bei stetiger Optimierung des Gesamtportfolios. Wovon unsere Kunden am meisten profitieren ist die Zeit, die sie durch das Outsourcing an DEDICAM gewinnen. In Abhängigkeit der unternehmerischen Ausrichtung einer Praxis oder eines Dentallabors ist das ein relevanter Faktor. Immer dann, wenn bestimmte Bereiche outgesourct werden, stehen mehr interne Ressourcen zur Verfügung, die wiederum in Arbeiten investiert werden können, die kein Dienstleister ersetzen kann, wie beispielsweise der implantologische Akt des Chirurgen oder auch die ästhetische zahntechnische Vollendung des Zahntechnikers.

Jörg Elbel: Die hohen Anforderungen und etablierten Standards in der D-A-CH Region finden auch international Zuspruch. Entsprechend arbeiten wir daran, unsere Konzepte international zu etablieren, um Kunden auf der ganzen Welt als Partner zu unterstützen. Es ist bei der Partnerwahl gerade in der schnellen Entwicklung der Technologien und Konzepte wichtig, sich aufeinander verlassen zu können.

Vielen Dank für das Gespräch.

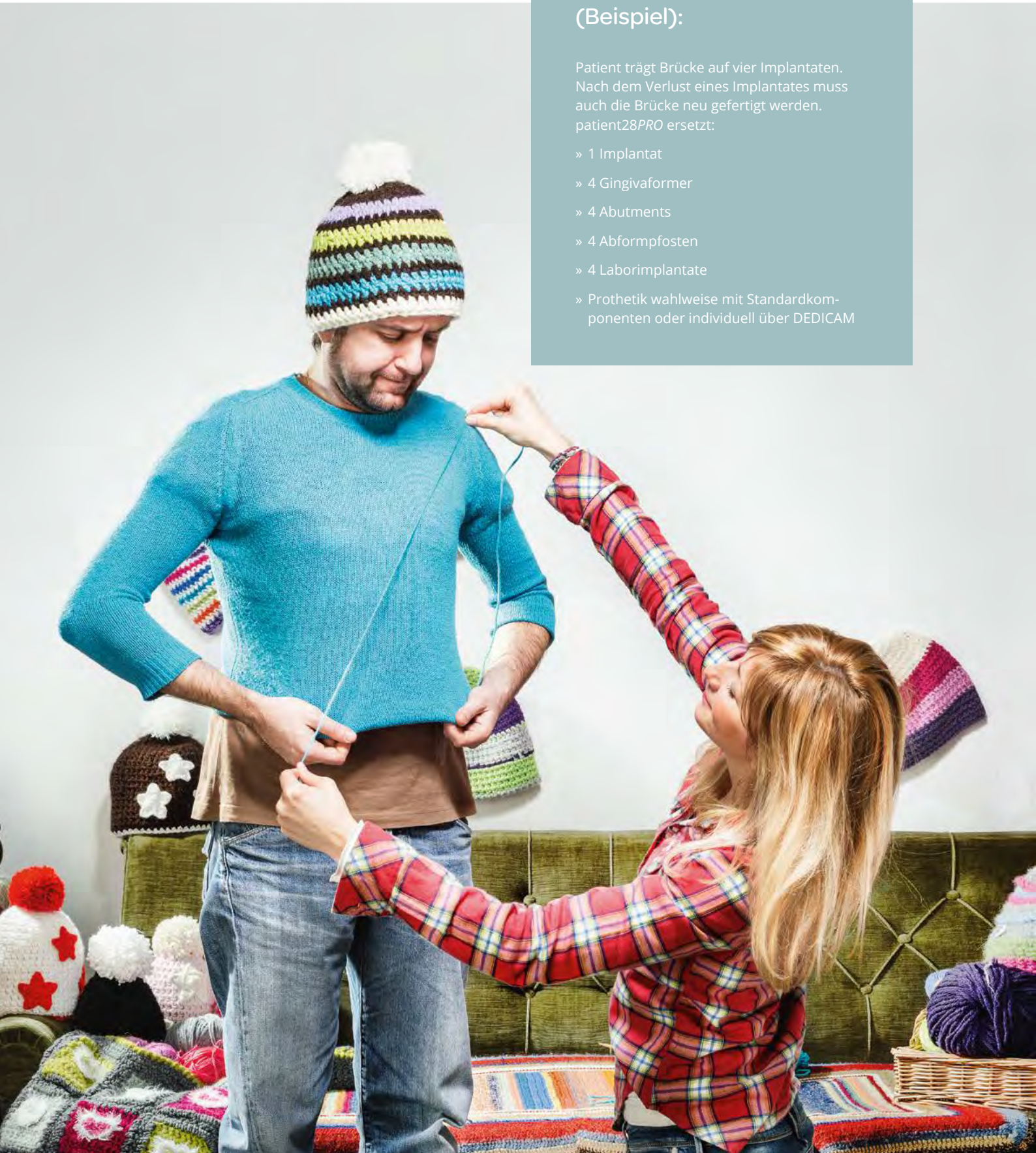„Ziel ist es, die Implantate von Biohorizons Camlog bestmöglich in den digitalen Workflow zu integrieren und damit Mehrwerte zu schaffen.“



Keine halben Sachen (Beispiel):

Patient trägt Brücke auf vier Implantaten.
Nach dem Verlust eines Implantates muss
auch die Brücke neu gefertigt werden.
patient28PRO ersetzt:

- » 1 Implantat
- » 4 Gingivaformer
- » 4 Abutments
- » 4 Abformpfosten
- » 4 Laborimplantate
- » Prothetik wahlweise mit Standardkomponenten oder individuell über DEDICAM



AKTUELLES

Mit patient28PRO auf der sicheren Seite

» Ein Implantatverlust kommt zwar selten vor, kann aber nie ganz ausgeschlossen werden und häufig ist die Ursache nicht klar zu benennen. Verliert ein Patient ein Implantat, das noch nicht vollständig versorgt ist, hält sich der finanzielle und zeitliche Aufwand meist im Rahmen. Komplexer ist es, wenn das Implantat bereits prothetisch versorgt wurde. In solchen Fällen hilft patient28PRO einfach und unbürokratisch.

Echte Partnerschaft zeigt sich vor allem dann, wenn mal etwas schief geht. Deswegen hat Camlog patient28PRO entwickelt, eine einzigartige Garantie von der das gesamte behandelnde Team – Chirurg, Prothetiker und Zahntechniker – im Falle eines Implantatverlustes von kostenfreien Ersatzmaterialien profitiert. Die Garantie gilt ab dem Tag der Implantation bis 5 Jahre danach und bedingt den Einsatz von Camlog Originalkomponenten. patient28PRO ist beim Kauf aller Camlog bzw. BioHorizons Implantate inkludiert – es fallen weder Zusatzkosten an, noch muss eine zusätzliche Garantie abgeschlossen werden.

Voller Leistungsumfang in jedem Fall

Für die Neuversorgung des Patienten steht das komplette Camlog Portfolio zur Verfügung. Neben Implantaten aus dem Hause Camlog und BioHorizons sind prothetische Komponenten sowie Hilfsteile inkludiert. Wer die Prothetik nicht auf klassischem Wege mit Standardkomponenten fertigen möchte, kann diese auch individuell über die DEDICAM Services erstellen lassen. Das Labor entscheidet flexibel, ob es einzelne Services in Anspruch nehmen möchte oder den kompletten digitalen Workflow.

Vorteilhaft ist zudem, dass der Patient nicht zwangsweise mit derselben Therapieform behandelt werden muss. So kann das Implantatsystem innerhalb der von Camlog bzw. BioHorizons hergestellten Implantate gewechselt werden. Neben dem Implantatsystem kann erforderlichenfalls auch eine andere prothetische Versorgung gewählt werden. Eignet sich beispielsweise eine Stegkonstruktion besser als die ursprüngliche Brücke, dann werden im Rahmen

von patient28PRO auch dafür die notwendigen Materialien zur Verfügung gestellt. Dazu können etwaige DEDICAM Services in Anspruch genommen werden.

Festsitzende Versorgungen wie Brücken und Kronen, die konventionell hergestellt wurden, können wahlweise auch individuell über DEDICAM gefertigt werden. Bei herausnehmbaren Konstruktionen kann jedoch nicht zwischen Standard oder Individual gewählt werden. Wurde Standardprothetik verwendet, so wird auch Standardprothetik ersetzt – selbes gilt für Individualprothetik. Das bedeutet, dass beispielsweise eine Locator-Versorgung nicht durch eine individuelle Teleskoparbeit oder einen gefrästen Steg ersetzt werden kann. Innerhalb dieser prothetischen Konzepte kann allerdings gewechselt werden: eine konventionell, manuell im Labor gefertigte Teleskoparbeit kann durch eine individuell über DEDICAM gefertigte – und auf Wunsch auch designte Arbeit – ersetzt werden.

Im Falle eines Falles ist patient28PRO für Sie da. Die Garantiebedingungen und weitere Informationen finden Sie unter www.camlog.de/patient28pro.

patient28PRO ist beim Kauf aller Camlog bzw. BioHorizons Implantate inkludiert – es fallen weder Zusatzkosten an, noch muss eine zusätzliche Garantie abgeschlossen werden.



AKTUELLES

Mit Camlog 60 Tage entspannen

» Überzeugt davon, dass man gemeinsam mehr erreichen kann, unterstützen wir unsere Kunden täglich mit hervorragenden Produkten und wertvollen Services. Seit August sorgt zudem das verlängerte Zahlungsziel für mehr Entspannung beim Rechnungsausgleich.

Das verlängerte Zahlungsziel von 60 Tagen können alle Kunden innerhalb Deutschlands bereits ab dem ersten Euro nutzen – ohne Zusatzkosten. Das Angebot gilt bis 30. Dezember 2020.

Wie das Kampagnenmotto verrät, bietet die Aktion mehr Flexibilität und verschafft zusätzliche Zeit, um Rechnungen zu begleichen. Davon profitieren insbesondere Praxen oder Labore, die mit hohen Materialkosten in Vorleistung gehen. Die einmalige Mehrwertleistung gilt für alle Produkte, Individualfertigungen über DEDICAM sowie weitere Services von Camlog. Dabei entfällt das Skonto.

Kunden, die sich für das Angebot entscheiden, werden am 1. Januar 2021 automatisch wieder auf ihr ursprüngliches Zahlungsziel umgestellt.

Sie möchten das Angebot nutzen?

Senden Sie uns Ihre schriftliche Einwilligung per E-Mail an buchhaltung-debitoren@camlog.com oder per **Fax an 0800 9445-000** und bleiben Sie mit Camlog 60 Tage länger flexibel.

Die vorgedruckte Einwilligungserklärung finden Sie unter www.camlog.de/serviceformulare

IDS 2021 ohne BioHorizons Camlog

Zum Redaktionschluss dieser Ausgabe stand noch nicht fest, ob die 39. Internationale Dental-Schau definitiv stattfinden kann oder abgesagt bzw. verschoben werden muss. Unabhängig von der Entscheidung der Veranstalter haben sich BioHorizons Camlog entschlossen, ihre im Frühjahr abgegebene Anmeldung zu widerrufen. Die Gründe hierfür sind der Schutz von Mitarbeitenden und Kunden sowie die mangelnde Planungssicherheit. Unter Berücksichtigung der notwendigen Corona-Schutzmaßnahmen ist es kaum möglich, die gewohnte Kundennähe und Qualität in der Beratung herzustellen. Dennoch möchten BioHorizons Camlog die IDS zukünftig weiter unterstützen und stehen einer Teilnahme unter geänderten Voraussetzungen positiv gegenüber.



XJ7504.01/2020

Eine gute Garantie
fragt nicht nach dem
Warum.

patient28PRO

Schützt Implantat inklusive Prothetik

Camlog steht für Qualität, Produktsicherheit und exzellenten Service, den wir kontinuierlich weiterentwickeln: Mit patient28PRO bieten wir Ihnen eine neue und einzigartige Garantie, die Chirurgen, Prothetiker, Zahntechniker und Patienten im Falle eines Implantatverlustes effektiv unterstützt. Wir übernehmen vom ersten Tag an bis 5 Jahre nach Implantation ohne Zusatzkosten:

- Implantate
- Prothetische Komponenten inklusive Hilfsteile
- Prothetische Neuversorgung wahlweise über DEDICAM inklusive Dienstleistungen

Für die Inanspruchnahme ist der Einsatz von Originalkomponenten Bedingung.

Weitere Informationen finden Sie unter www.camlog.de/patient28pro.

a perfect fit

camlog



PRAXISMANAGEMENT

Wie digital muss eine Praxis heute sein?

» Vom Oralscanner über die navigierte Implantologie bis hin zum digital erstellten Zahnersatz – die Digitalisierung hält zunehmend Einzug in die Zahnmedizin. Viele Zahnärzte, Oralchirurgen und Mund-Kiefer-Gesichtschirurgen stellen sich nun die Frage, ob die Praxis nicht nur innerhalb, sondern auch außerhalb digitaler werden muss: Ist wirklich aktives digitales Marketing angeraten und auf was muss dabei geachtet werden oder reicht nicht doch – wie seit jeher – die persönliche Patientenempfehlung aus?

Bei Vorträgen und Beratungen bemerke ich ein starkes Interesse, aber auch Skepsis und Ressentiments gegenüber dem Thema Praxismarketing und insbesondere den digitalen Medien. Vielen fällt es schwer, in die professionelle Außendarstellung zu investieren, wenn der Praxisbetrieb bislang auch ohne Marketing gut funktioniert hat. Zudem besteht häufig Unsicherheit, welche Maßnahmen ergriffen werden sollen. In diesem Artikel möchte ich deshalb darauf eingehen, warum sich die digitale Praxiskommunikation heute in jedem Fall und für jede Praxis auszahlt.

Mit Aufhebung der Zulassungsbeschränkung im Jahr 2007 hat sich die Praxislandschaft signifikant verändert. Zudem wurden die ehemals strengen Werbeverbote gelockert und haben das zahnärztliche Werberecht sukzessive liberalisiert. Im gleichen Zeitraum hat die Nutzung des Internets einen deutlichen Aufschwung erfahren: Das Internet ist heute privat wie geschäftlich nicht mehr wegzudenken. Laut der ARD/ZDF-Onlinestudie 2019 sind 71 Prozent der Deutschen täglich online; bei den bis 29-Jährigen liegt die sogenannte Tagesreichweite bei 98 Prozent. Insgesamt verbringt die deutsche Bevölkerung täglich 87 Minuten mit medialen Inhalten im Internet. Und deshalb spielt die digitale Praxiskommunikation für die Gewinnung potentieller Neukunden einer Praxis


die tragende Rolle. Selbst reine Überweiserpraxen können sich heute nicht mehr ausschließlich auf die Empfehlung der zahnärztlichen Kollegen verlassen. Werden mehrere Ärzte empfohlen, müssen auch sie sich im Internet behaupten. Wer also gefunden werden will, muss sich präsentieren.

In Beratungen höre ich häufig den Einwand, dass der überwiegende Anteil der Patienten über persönliche Empfehlungen generiert wird. Empfehlungen sind und waren schon immer ein Beweis für zufriedene Patienten. Wenn allerdings das Gros der Patienten über Empfehlungen kommt, kann dies auch ein Indikator für eine geringe oder eine fehlende digitale Präsenz sein. In diesem Fall wäre die Praxis auf die persönlichen Empfehlungen sogar angewiesen, obwohl mittlerweile nur ein Bruchteil der Neupatienten diesen Weg nutzt; demzufolge viele ausschließt. Dies bedeutet auch, dass Patienten aus dem Peergroup-Bereich der bestehenden Patienten stammen, was zwar für einen ähnlichen Habitus, aber nicht zwangsläufig für die gleichen Behandlungswünsche spricht.

Man geht heute im Durchschnitt von einem ca. 60-prozentigen Anteil an Neupatienten aus, die via Internet den Weg in die Zahnarztpraxen finden. Diese Patienten holen keinen Rat mehr bei Freunden und



Andrea Stix, M.Sc., MBA
Strategische Beratung



Bekanntem ein, sondern googlen nach einem neuen Behandler. Im Jahr 2014 lag der Anteil noch bei 42 Prozent. In ländlichen Regionen mag dieser Anteil deutlich niedriger sein, aber umso leichter ist es dort, sich gegen die Konkurrenz zu behaupten. Diese Entwicklung ist de facto nicht mehr aufzuhalten. Wer den Trend nicht ernst nimmt, verliert sich schon jetzt Chancen für die Zukunft. Die digitale Reputation und die gezielte Patientengenerierung haben somit einen wichtigen Einfluss auf die Wirtschaftlichkeit einer Praxis. Dies steigert den Wert und die Attraktivität einer Praxis, was sich nicht nur während der Unternehmertätigkeit, sondern auch beim Verkauf einer Praxis monetär bemerkbar macht. Es stellt sich also nicht mehr die Frage ob, sondern wie das Internet für die eigene Praxis und die Patientengewinnung genutzt werden kann.

Alles – nur nicht Mainstream

Die Praxishomepage ist der elementarste Baustein im Bereich des digitalen Praxismarketings. Kein anderes Medium vermag die Außendarstellung einer Zahnarztpraxis so sehr zu fördern, wie eine Praxishomepage. Zudem verweisen alle anderen Marketingaktivitäten – ob analog oder digital – am Ende immer auf die Praxishomepage. Häufigste Fehler: Mangelnde Individualität, fehlende Struktur und inadäquate

Zielgruppenansprache. Wer echtes Interesse wecken will und unaustauschbar sein möchte, muss Profil zeigen und sich auf einen konzeptionellen Ansatz fokussieren. Zudem lässt sich dann die Frage rasch klären, welche Social-Media-Kanäle – passend zur Zielgruppe – genutzt werden sollten. Auch wenn der Praxisauftritt in keinster Weise die fachliche Qualität und das handwerkliche Geschick des Behandlers widerspiegeln kann, so schwingt dennoch exakt diese Emotion mit – in der logischen Konsequenz auch, wenn der Praxisauftritt fehlt, veraltet oder optisch nicht ansprechend ist. Für Patienten auf der Suche nach einem passenden Arzt ist die Praxis bis zum telefonischen Erstkontakt lediglich der rote Punkt auf der Google-Maps-Karte, wenn nicht schon vorher die Möglichkeiten der digitalen Kommunikation genutzt werden.

Responsivität – das Must-Have

Unter 50-Jährige nutzen das Internet zu 90 Prozent mobil und auch bei den über 70-Jährigen ist es noch knapp jeder Dritte. Webseiten im Responsive-Webdesign verändern ihre Optik je nachdem ob ein Smartphone, ein Tablet oder ein Desktop auf die Seite zugreift. Da Google eine hohe User-Experience forciert, werden stets die für den Nutzer besten Ergebnisse zuerst ausgespielt. Dies bedeutet, dass

**Kein Marketing
ohne Konzept**

auf mobilen Endgeräten nicht responsive Webseiten „abgestraft“ und weiter unten im Google-Ranking als am PC platziert werden. Aber nicht nur die Auffindbarkeit, sondern auch die Bedienbarkeit entscheidet, ob ein Patient ein zahnärztliches Angebot annehmen will. Insbesondere wenn noch keine emotionale Bindung zum Behandler besteht, ist dann der genervte Klick zum nächsten Google-Ergebnis vorprogrammiert. Eine Webseite sollte jedoch nicht nachträglich für die mobile Nutzung optimiert werden, da dies unverhältnismäßige Mehrkosten mit sich bringt. Besser ist dann ein kompletter Relaunch der Seite im Responsive-Webdesign.

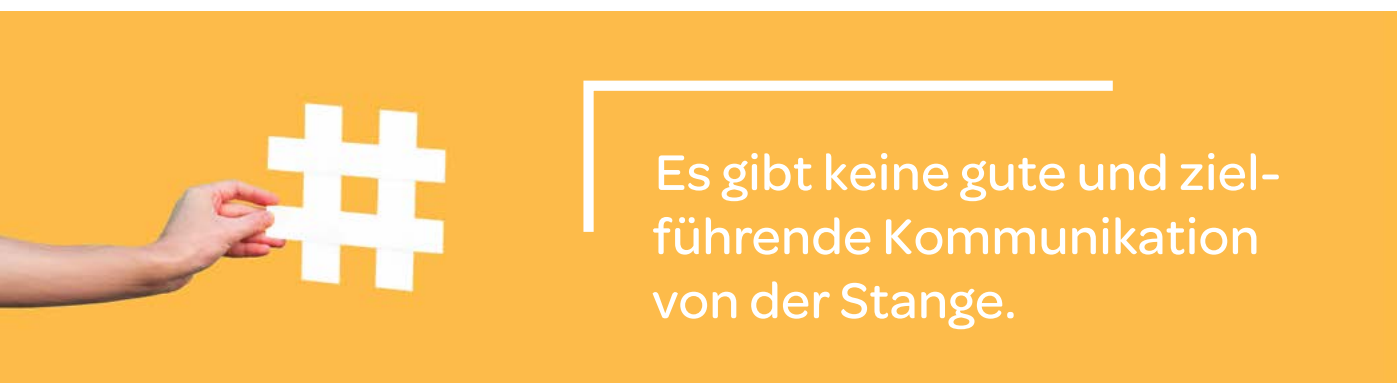
Zu viel des Guten – oder doch zu wenig?

In meiner Beratertätigkeit fällt mir immer wieder auf, dass Praxen entweder zu wenig oder zu viel investieren und ebenso, dass die Aktivitäten nicht evaluiert werden. Es gibt aber keine gute und zielführende Kommunikation von der Stange. Auf Basis des Praxiskonzepts sollte man deshalb gut planen, welche Kommunikationskanäle mit welchen Informationen bespielt werden und wie diese crossmedial ineinan-

stimmiges Bild der realen Praxis darzustellen, Service in Form von Informationsvermittlung zu bieten oder die Kooperation und Kommunikation mit den Überweisern zu pushen.

Wie „social“ muss die Praxis sein?

Social Media sind die Gesamtheit digitaler Medien und Technologien über die sich Nutzer vernetzen, miteinander kommunizieren, mediale Inhalte erstellen und weitergeben. Somit gelten nicht nur bekannte Plattformen wie Facebook, Youtube, Instagram und WhatsApp zur Gruppe der Social Media, sondern auch Arztbewertungsportale, Google-Rezensionen und alle Portale mit zahnärztlichem Bezug. Es kann keine Pauschalaussage getroffen werden, wie eine Praxis heute in den sozialen Medien präsent sein sollte. Dies muss über das Praxiskonzept und die avisierte Zielgruppenansprache geklärt werden. Facebook veröffentlicht schon seit Jahren die Nutzerzahlen nicht mehr, was der sinkenden Tendenz geschuldet ist. Wohingegen Instagram unter allen Social-Media-Angeboten die höchste Nutzungssteigerung aufweist und vor allem von unter 30-Jährigen



Es gibt keine gute und zielführende Kommunikation von der Stange.

dergreifen sollten, um die zuvor gesteckten Ziele zu erreichen. Die regionale Lage, die tatsächliche und die gewünschte Patientenstruktur hinsichtlich Alter, emotionalen und funktionalen Wünschen, die Bekanntheit außerhalb der zahnärztlichen Community, die Markt- und die Konkurrenzsituation, Wunschbehandlungen, u.v.m. müssen betrachtet werden, um exakt, kostensensitiv und dennoch sehr effektiv planen zu können. Bevor Marketingaktivitäten umgesetzt werden, sollte immer eine Gesamtkonzeption stehen, die wiederum erst auf Basis einer strategischen Beratung entwickelt werden kann. Die Webseite, AdWords-Anzeigen, Einträge in Portalen, PR- und Social-Media-Beiträge – all' dies sollte kontinuierlich evaluiert und kritisch geprüft werden, damit der Return on Investment klar ersichtlich wird. Frei nach dem Motto: So wenig wie möglich, aber so viel wie nötig – um die gesetzten Ziele zu erreichen. Und dabei können neben der gezielten Patientengewinnung auch weitere sinnvolle Ziele sein, durch die Vorqualifizierung der Patienten die Beratungszeit zu reduzieren, Kompetenz auszustrahlen, online ein

genutzt wird. Ist eine Plattform gewählt, sollten die Beiträge entsprechend dem Medium abgestimmt sein. Wichtig dabei ist, dass Inhalte nicht auf verschiedenen Kanälen dupliert werden, sondern sich gegenseitig ergänzen. Auch wenn ein professioneller Beitrag in den sozialen Medien nichts kostet, schlägt das zeitliche Investment monetär zu Buche. Deshalb sollte auch hier sorgsam und passend zum Praxiskonzept abgewogen werden.

Da das Thema sehr umfassend ist, möchte ich Sie gerne in unsere Mediathek einladen, in der das Webinar „CAMLOG ANALYTICS: Web-Check – Einstieg in die digitale Patientengewinnung“ für Sie bereitsteht. Zu diesem Thema können Sie mich am 4. Dezember auch live beim Badischen Forum für Implantologie in Baden-Baden erleben. Zur weiteren Vertiefung werde ich den nächsten Artikel dem Thema „Digitale Reputation“ widmen.



LOG IN TO YOUR FUTURE

3. Camlog Start-up-Days

Die etwas andere Fortbildung – interaktiv, dynamisch, persönlich
23./24. April 2021, Berlin

In der heutigen Zeit stehen euch viele Wege offen: angestellt oder in einer eigenen Praxis arbeiten, alleine gründen oder sich in einer Gemeinschaftspraxis niederlassen. Für diese Entscheidungsfindung benötigt man Wissen, das kein Studium vermittelt – und das bekommt ihr exklusiv bei den 3. Camlog Start-up-Days.

Ihr werdet Konzepte und Strategien für euren Berufsweg kennenlernen und euch mit Positionierung und Kommunikation beschäftigen. Natürlich vermitteln wir euch auch handfestes Wissen rund um die Implantologie und Implantatprothetik.



Die Plätze bei den 3. Camlog Start-up-Days sind begrenzt. Zückt euer Smartphone oder Tablet und bewerbt euch mit einem kurzen Video. Infos und Upload auf www.log-in-to-your-future.de



camlog



VERANSTALTUNGEN

Online-Seminare – die Fortbildungshighlights 2020

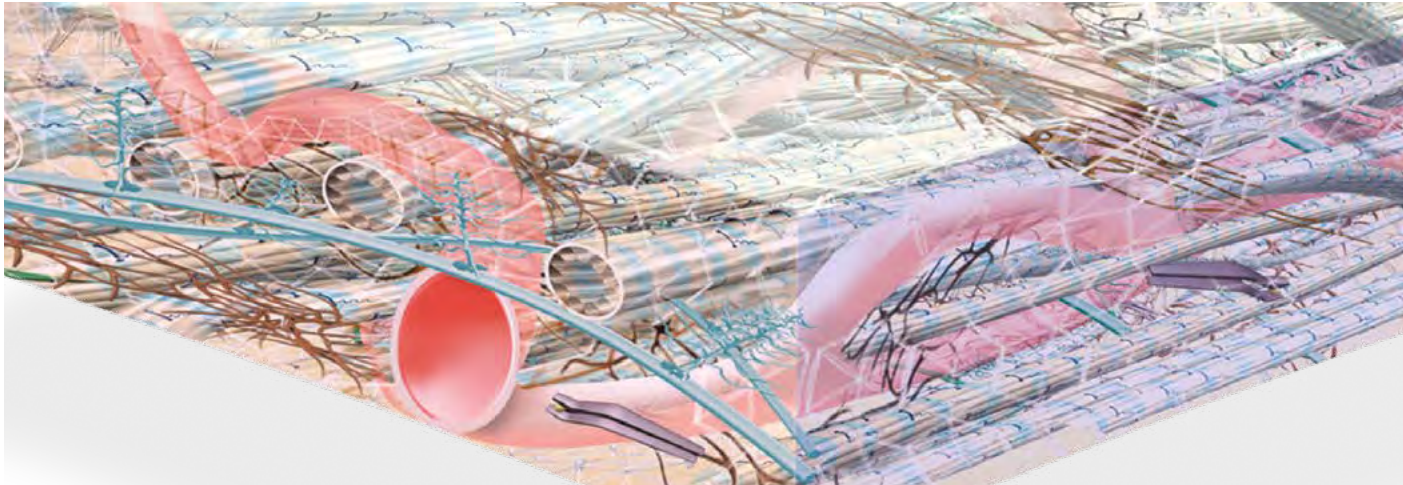
» In Puncto Fortbildungsveranstaltungen spielt Camlog schon seit vielen Jahren in der ersten Liga. Das kompetente Team der Veranstaltungsorganisation in Deutschland koordiniert in „normalen“ Jahren über 1000 Fortbildungen, Events, Kurse und Kongresse. In den letzten Jahren ist der Trend zu Online-Fortbildungen spürbar. Camlog hat auf diese Anforderungen schon sehr frühzeitig reagiert und bietet seit Jahren regelmäßig Live-OPs und Live-Tutorials an. Die Themen umfassen alles Wissenswerte zur zahnärztlichen Chirurgie, Behandlungstherapien, dem digitalen Workflow in Praxis und Labor, sowie dem Praxismarketing und -management.

Auch in diesem Jahr waren Präsenzveranstaltungen und einige Online-Seminare geplant. Doch dann kam im März der Lockdown. Präsenzveranstaltungen mussten abgesagt werden. Auch das Programm der CAMLOG COMPETENCE LIVE 2020, ursprünglich eine Mischung aus Präsenz- und Online-Format, musste der Situation angepasst werden. Wie gewohnt reagierte Camlog sehr schnell und organisierte stattdessen die virtuelle CCL. Die Online-Seminare wurden nicht nur von bereits praktizierenden Zahnärzten, sondern auch Studierenden in Zeiten von #Wirbleibenzuhause sehr rege genutzt. Diese Weiterbildung funktionierte vom Sofa aus sehr gut, war kostenlos und es konnten zum Teil CME Punkte erworben werden. Die Frage, ob Camlog damit richtig lag, wurde durch die vielen Zuschauer schnell beantwortet.

Die Vorteile liegen auf der Hand: diese Art der Weiterbildung ist zeitsparend und bedarf keines organisatorischen Aufwands, nur eines Internetanschlusses. Teil-

nehmer können mit dem PC, Tablet und Smartphone das Online-Seminar mitverfolgen und ihre Fragen direkt einstellen. Ein Nebeneffekt ist die Reduktion des CO₂-Fußabdrucks, ein weiterer, dass die Teilnahme am Seminar selektiv erfolgt – es wird lediglich der Vortrag gestreamt, der gerade jetzt als interessant erachtet wird. Aufgrund des großen Fortbildungsinteresses organisierte das BioHorizons Camlog Team in allen Ländern spontan weitere Online-Live-Seminare.

Alle Live-OPs und Live-Tutorials der letzten Jahre stehen On-Demand zur Verfügung. Falls Sie das eine oder andere verpasst haben und spezielle Informationen zu Produkten oder Techniken haben möchten, gehen Sie auf der Camlog Website ins Media-Center (www.camlog.de/op-videos-und-webinare) und wählen ein Online-Seminar aus. Über 100 internationale Aufzeichnungen finden Sie auf www.biohorizonscamlog.com/home/webinars. Gestalten Sie damit Ihr eigenes Event – und bilden sich alleine oder mit Ihrem Team weiter.



VERANSTALTUNGEN

In Hands-on-Kursen die NovoMatrix™ kennenlernen

» Von September und – wegen der großen Nachfrage – bis kurz vor Weihnachten finden dieses Jahr speziell zu NovoMatrix Kurse mit Live-OPs und Hands-on-Übungen am Schweinekiefer statt. PD Dr. Gerhard Iglhaut, Memmingen, Dres. Wolfgang Lang und Guido A. Petrin, Stuttgart, sowie Dr. Jan Klenke, Hamburg, sind erfahrene Referenten zum Thema Weichgewebemanagement. Alle vier sind Pionieranwender der NovoMatrix und haben im Rahmen des Produkt-Prelaunches Erfahrungen mit der azellulären dermalen Gewebematrix gesammelt.

In den Kursen erlernen die Teilnehmer verschiedene chirurgische Techniken zur Rezessionsdeckung oder Verdickung der Weichgewebe, in der Anwendung mit der NovoMatrix. Dabei werden die Schnittführungen, bei denen die Blutversorgung des Wundlappens beachtet werden muss, ebenso wie die Nahttechniken fokussiert. Mit dem Wissen um die natürlichen biologische Prozesse, chirurgischen Techniken und einem gut zu handhabenden Produkt können optimale Ergebnisse in der plastisch-ästhetischen Parodontalchirurgie erzielt werden. Im Kurs werden der koronale Verschieblappen oder der modifizierte koronal verschobene Tunnel zur Deckung einfacher und multipler Rezessionen erklärt und am Schweinekiefer. Essenziell dabei ist die Mobilisierung des Weichgewebes für eine perfekte spannungsfreie Deckung der Matrix und der Verschiebung nach koronal.

Absolventen der vorangegangenen Kurse zeigten sich begeistert von der einfachen Handhabung der NovoMatrix. Sie testeten die Tunnelierung des Weichge-

webes mit unterschiedlichen chirurgischen Instrumenten und erlernten Nahttechniken zur vorhersagbaren Rezessionsdeckung. Dazu profitierten sie von der fachlichen Kompetenz der Referenten. Da die meisten Kursteilnehmer mit anderen Matrices zur Weichgewebeverdickung Erfahrung hatten, nutzten sie die Gelegenheit, ihre Fragen einzubringen und sowohl mit den Referenten als auch den Kursteilnehmern angeregt zu diskutieren.

In den Kursen bis Jahresende sind noch wenige Plätze frei. Bei Interesse melden Sie sich frühzeitig an. Alle NovoMatrix Kurse finden Sie auf der Camlog Website im Veranstaltungsbereich, wo sie unter einem eigenen Reiter zu finden sind.

www.camlog.de/novomatrix-kurse



Design Offices Berlin Humboldthafen



Design Offices Berlin Humboldthafen

VERANSTALTUNGEN

Tipps zur Gründung mal anders: 3. Camlog Start-up-Days am 23. und 24. April 2021 in Berlin

» Nach dem Studium oder der Assistenzzeit stellt sich die Frage: Wohin möchte ich beruflich gehen? Im Dschungel der Möglichkeiten den richtigen Weg zu finden, ist nicht einfach. Neben den zahlreichen Bereichen, die die Dentalbranche bietet, ist es besonders wichtig zu erkennen, wie die eigenen Träume, persönlichen Vorstellungen und Vorlieben aussehen: Was passt zu mir? Wie will ich arbeiten und leben? Wie soll meine Traumpraxis aussehen? Und wie gelange ich am besten an meine persönlichen Ziele? Die Referenten der 3. Camlog Start-up-Days liefern Antworten, wie diese Fragen beantwortet werden können.

Kreatives Programm mit viel Interaktion

Zum 3. Mal finden die Camlog Start-up-Days statt. Und da aller guten Dinge bekanntlich drei sind, haben wir uns für das dritte Mal einige Neuheiten einfallen lassen. Das beginnt bereits bei der Anmeldung, für die sich die Teilnehmer mit einem kurzen Video-Statement „bewerben“ sollen. Das inspirierende Programm steckt voller Impulse und erstreckt sich über zwei Tage. Es geht rund um das Thema Gründung und Niederlassung. Die Referentinnen und Referenten werden ihre Erfahrungen mit Ihnen teilen: ganz persönlich, individuell und praktisch. Kann einem etwas Besseres passieren als zu hören, wie es andere gemacht haben und daraus das Beste für sich selbst mitzunehmen?

Persönliche Erfolgsgeschichten

Die drei Gründer-Teams Dr. Caroline und Dr. Julian Größer, Dr. Simone Wunden, M.Sc., und Sven Walla, Dr. Marta Dilling und Dr. Dr. Ingo Watanpour berichten ganz persönlich von ihrer eigenen Gründungsphase. Und dabei sind sie vor allem eins: ehrlich und authentisch. Keine Hochglanzfolien mit Showbildern und aufpolierten Geschichten! Die Gründerinnen und Gründer erzählen von ihren Plänen, Erfahrungen, Kehrtwendungen, Erfolgen, Rückschlägen, geplatzten Träumen – und natürlich, wie sie es geschafft haben. So haben Sie als Teilnehmer einen echten Nutzen.

Live-Coaching

Coaching ist ein Begriff, der in aller Munde ist. Aber was genau steckt dahinter und wie kann Coaching helfen, dass die Arbeit mit und im Team gut funktioniert? Dr. Dr. Anette Strunz und Coach Dr. Anke Handrock zeigen live, wie Coaching helfen kann, auch verfahren Situationen zu lösen und wie Führung Spaß macht.

Start-up-Spirit

Mit Dr. rer. soc. HSG Tobias Wolf haben wir einen echten Start-up-Gründer für unsere Veranstaltung gewinnen können. Er ist unter anderem Gründer der Plattform „OnlineDoctor.ch“. Mit ihm tauchen wir ein in die Welt der Start-ups, eine Welt, in der Muster gebrochen werden, Mut und Veränderungswille im Vordergrund stehen und Neues entsteht. Davon können Praxisgründer nur profitieren und sich differenzieren vom „Standard“.

Erfahrung mit Gründern

Durch die beiden Tage führt unser Moderator Christian Henrici, der mit seinem Team jährlich zirka 60 Praxen bei der Gründung begleitet. Er zeigt, wie Sie die richtige Entscheidung für die eigene berufliche Zukunft treffen können. So viel geballtes Fachwissen sucht seinesgleichen. Die Referenten freuen sich darauf, ihre Erfahrungen und ihr Wissen mit Ihnen zu teilen.

Ganz nah und ganz interaktiv:

Fishbowl und Speeddating mit den Referenten

Wenn Sie noch nie etwas von Fishbowl gehört haben und jetzt an Essen oder Angeln denken, liegen Sie falsch. Es handelt sich um eine einfache, aber dynamische Alternative zur klassischen Podiumsdiskussion. Sie können sich direkt am Gespräch der Referenten beteiligen. Denn ein Stuhl innerhalb der Runde ist für Sie frei: Wenn Sie eine Frage oder einen Beitrag zu der geführten Diskussion haben, können Sie sich auf diesen Stuhl setzen und aktiv teilnehmen. Ist die Frage beantwortet oder die Unterhaltung geht zum nächsten Thema, wird der Stuhl für andere Teilnehmer freigegeben.



Die Plätze sind begrenzt – jetzt online bewerben!

Die Teilnehmerzahl bei den 3. Camlog Start-up-Days ist auf maximal 80 Personen begrenzt. Nur so können wir unter Beachtung der geltenden Hygienevorschriften auch wirklich miteinander in Aktion treten. Wir erwarten viele Interessenten und haben deshalb eine kleine „Hürde“ eingebaut: Bewerben Sie sich online mit einem kurzen Video um einen der begehrten Plätze. Das geht ganz einfach und wird auf unserer Website erklärt.

Beim Speeddating haben Sie 5 Minuten Zeit, um unsere Referenten das zu fragen, was Sie ganz persönlich interessiert und Sie nicht in der großen Runde fragen wollten. Denn hier treffen Sie sich in kleinen Gruppen mit den einzelnen Referenten. Ist die Zeit abgelaufen, geht's zum nächsten. Und keine Angst: Sollte die Zeit knapp werden, können Sie Themen auch beim Get-together noch weiter vertiefen.

Üben, üben, üben bei den Workshops am Samstag

Am zweiten Tag können Sie sich aus sechs Workshops zwei aussuchen. Als Themen bieten wir von Coaching, über das Ausarbeiten von Praxiskonzepten bis hin zur digitalen Zahnmedizin einiges an. Auch die Implantologie darf natürlich nicht fehlen. Bei „My first implant“ mit Dr. Stephan Beuer, M.Sc., und dem Prothetik-Workshop mit Dr. Jörg-Martin Ruppig legen Sie Hand an, implantieren und verschrauben.

Wissen generieren, das nachhaltig wirkt

Bei unseren Fortbildungen legen wir Wert auf echte Mehrwerte und Nachhaltigkeit. Keine Phrasen und kurzfristige Impulse, sondern nachhaltig wertvolle Konzepte. Darauf bereiten sich auch unsere Referenten vor. Sie sehen bei diesem Event kaum Powerpoint. Hier wird Fortbildung gelebt und in der Interaktion mit vertieft.

Lassen Sie sich die 3. Camlog Start-up-Days nicht entgehen. Alle Infos unter www.log-in-to-your-future.de



„Sage es mir, und ich werde es vergessen. Zeige es mir, und ich werde es vielleicht behalten. Lass es mich tun, und ich werde es können.“

Ganz stylish: die Design Offices in Berlin – eine Location für viel Kreativität

All das findet in den stylishen, gemütlichen und flexiblen Räumen der Design Offices Humboldthafen in Berlin statt. Stylish, weil hier alles bunt, bequem und praktisch ist – und nebenbei noch so flexibel, dass die Bühne für die Vorträge ruck zuck zur Lounge und die Lounge ruck zuck zur Runde für eine spannende Diskussion wird. Der Interaktion und Kreativität steht hier nichts im Wege. Darüber hinaus erhielten die Design Offices eine Auszeichnung zur „grünsten Location Berlins“ – also auch in dieser Hinsicht scheint das Event besonders nachhaltig zu werden.



Moderator und Referenten



Christian Henrici
(Moderator)



ZT Melvin Albert



Dr. Stephan Beuer, M.Sc.



Dr. Marta Dilling



Dr. Caroline Größer



Dr. Julian Größer



Dr. Anke Handrock



ZT Ulf Neveling



Dr. Jörg-Martin Ruppig



Andrea Stix, M.Sc., MBA



Dr. Dr. Anette Strunz



Sven Walla




Dr. Dr. Ingo Watanpour



Dr. rer. soc. HSG Tobias Wolf



Dr. Simone Wunden, M.Sc.



LIFESTYLE

Die neue Normalität

» 2020 sollte ein ganz besonderes Jahr werden – für die Menschen und für die Wirtschaft. Und es wurde ganz besonders; vor allem besonders verrückt. Krisen kamen und gingen, doch noch nie gab es eine Ausnahmesituation, die der Corona-Krise gleichen könnte.

Corona hat sogar unseren Wortschatz verändert.

Plötzlich war nichts mehr wie wir es gewohnt waren. Unsere Routine wurde außer Kraft gesetzt und die Welt in den Standby-Modus versetzt. Corona hat sogar unseren Wortschatz verändert: Es wurden Wörter wie Selbstisolation, Herdenimmunität, Lockdown, Abstandsgebot, Super Spreading Event oder Immunitätsnachweis kreiert und selbst das Wort „Maskenpflicht“ hat eine neue Bedeutung bekommen und nichts mehr mit Karneval zu tun. Eine Umarmung und ein Handschlag wurden zur Unachtsamkeit, Freunde und Familie nicht zu besuchen wurde ein Akt der Liebe. Die Sehnsucht nach Normalität wurde größer denn je und wir haben die so selbstverständliche (Bewegungs-)Freiheit wieder zu schätzen gelernt. Temporär geschlossene Cafés, Bars, Restaurants, Geschäfte oder Fitnessstudios ließen uns spüren, welch gravierende Einschnitte das Corona-Virus für unser Leben haben kann. Plötzlich wurde Alltägliches unmöglich und Unmögliches alltäglich.

Um sich in der „neuen Normalität“ dennoch wohl zu fühlen, wurden zahlreiche Stadt- und Unternehmensverantwortliche, Gastronomen und Veranstalter kreativ und haben die Krise als Chance für neue Konzepte genutzt.

Events neu erfinden

Massenveranstaltungen wie Konzerte sind noch nicht wieder möglich. Dafür werden auf großen Plätzen Autokonzerte organisiert. Statt jubelnden Fans wird jetzt gehupt und die Scheibenwischer ersetzen die schwenkenden Arme. In diesen Zeiten mag das eine willkommene Abwechslung sein. Unvergessliche Gänsehautmomente entstehen jedoch durch die Einbindung in die Situation – nicht durch Isolation. Es ist die Euphorie der Bewegung, der Nähe und des Beats unter den Füßen, die unsere Herzen höherschlagen lassen und danach sehnen wir uns.

Mobilität neu entdecken

Ob in Berlin, Hamburg oder anderen deutschen Metropolen, es werden zahlreiche Straßen zu sogenannten Pop-up-Radwegen umgestaltet: Räumliche Distanz beim Radeln einzuhalten, den öffentlichen Nahverkehr zu entlasten und Menschen zu mehr körperlicher Aktivität zu motivieren, werden von einem Tag auf den anderen Themen für Städte und Gemeinden. Die Mobilität verändert sich schneller als gedacht und hat dazu geführt, dass das Jahr 2020 einen regelrechten Fahrrad-Boom erlebt. Die Gründe sind unterschiedlich: Wer Urlaub in heimatischen Gefilden macht, kein Fitnessstudio besuchen



Anela Mehic
Manager Communications
& Public Relations



kann oder die Ansteckungsgefahr in öffentlichen Verkehrsmitteln meiden will, findet im Fahrrad eine gute Alternative. Noch lange vor Corona wurden autoreduzierte Städte diskutiert. Nun haben die Städteplaner diese Gelegenheit genutzt und temporäre Radwege eingerichtet. Ob diese die Corona-Krise als dauerhafte Installationen überstehen, ist noch unklar. Einige Verkehrsexperten sehen darin allerdings eine Chance, die Verkehrspolitik zu revolutionieren, denn die Veränderungen bieten jetzt die Möglichkeit, um Radwege zu testen, Planungen für dauerhafte Fahrradstrecken anzupassen und Bedenkenräger zu überzeugen. Es wäre auf jeden Fall sinnvoll, die Pop-Up-Radwege dauerhaft zu etablieren, um für die Zukunft besser gewappnet zu sein.

Digitalisierung hoch zwei

Das Corona-Virus hat die digitale Kommunikation unserer Gesellschaft auf ein neues Niveau katapultiert. Waren vor einigen Monaten Homeoffice und Videokonferenzen eher selten an der Tagesordnung und Homeschooling undenkbar, mussten sich die meisten von heute auf morgen umstellen und entdeckten ganz neue Möglichkeiten der digitalen Kommunikation. Während sich das Homeschooling für Kinder und Eltern oder das Online-Studium für

Studenten als keine gute Lösung herausgestellt hat, kann es in krankheitsbedingten Ausnahmesituationen eine innovative und flexible Lösung festgefahrener Systeme darstellen. Und (Teilzeit-)Homeoffice wird in Bereichen, in denen die Möglichkeit gegeben ist, jetzt als echtes Zukunftsmodell entdeckt – mit vielen Vorteilen für alle Beteiligten; inklusive der Umwelt. Im privaten Umfeld verabredete man sich mit Freunden und Familie zu Quiz-Abenden oder Kochevents bei „Zoom“ oder „Houseparty“. Großeltern legten ihren Argwohn gegenüber den neuen Medien nieder und lernten, mit ihren Kindern und Enkelkindern via Skype oder WhatsApp zu kommunizieren oder online Bestellungen zu tätigen. 17 Millionen Deutsche nutzen die Corona-Warn-App, um die Pandemie einzudämmen. In den sozialen Medien wurde in der Corona-Zeit deutlich mehr gepostet und gelesen. Bundesweit führten unzählige Freibäder, Museen oder Tierparks das eTicket ein.

Für viele sind diese Neuerungen ein Segen. Die rasante Entwicklung der Digitalisierung bringt allerdings auch Gefahren mit sich: Z. B. werden Fake-News häufig ungefiltert weiterverbreitet und können die Meinungsbildung beeinflussen. Wir müssen also lernen, reflektiert und kritisch mit Informationen umzugehen.

Im privaten Umfeld verabredete man sich mit Freunden und Familie zu Quiz-Abenden oder Kochevents bei „Zoom“ oder „Houseparty“.



Regionalität trotz Globalisierung

Regionale Produkte und Urlaub in Deutschland sind so beliebt wie lange nicht mehr. Die Nachfrage nach heimischen Erzeugnissen ist ebenfalls gestiegen. Lieferengpässe haben uns zum Nachdenken gebracht und gezeigt, welche Auswirkungen unser Lebensstil haben kann. Die Globalisierung hat wie jede Medaille auch eine Kehrseite. Viele Menschen kaufen Obst und Gemüse wieder direkt bei regionalen Erzeugern. Freigestellte Servicekräfte aus der Gastronomie arbeiteten als Erntehelfer, um sich ein kleines Einkommen zu sichern sowie der Tristesse der Arbeitslosigkeit zu entfliehen und sorgten dafür, dass es in der Landwirtschaft kaum Einbußen gab.

Unter dem Motto „Entdecke Deutschland“ warben mit einer groß angelegten Kampagne die Bundesländer für Urlaube und Ausflüge im eigenen Land. Bildstarke Motive setzten attraktive Urlaubsorte in Szene und machten Lust auf heimatnahe Ferien.

Die Corona-Krise zwingt uns alle zur Offenheit gegenüber digitalen Medien, zu mehr Flexibilität, Rücksichtnahme und Achtsamkeit. Welche Ideen, Konzepte und Initiativen sich langfristig durchsetzen

werden, bleibt abzuwarten. Eines zeigt die außergewöhnliche Zeit auf jeden Fall: Wir Deutschen sind Techniker, Dichter und Denker, aber in der Krise können wir auch umsetzen und anpacken und das rascher als der Ruf, der uns vorseilt. Wir sind uns bewusstgeworden, dass triviale Produkte wie Nudeln und Toilettenpapier zwar zu Beginn der Krise erstaunlich wichtig waren, aber auf Dauer andere Dinge, wie der Zusammenhalt, die Vernunft und die Möglichkeit sich frei zu bewegen eine ganz besondere Bedeutung bekamen.

Wir Deutschen sind Techniker, Dichter und Denker, aber in der Krise können wir auch umsetzen und anpacken.

Unser Online-Angebot für Sie



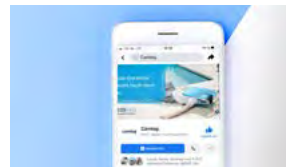
Die **Camlog Website** bietet Ihnen Unternehmensnews, Infos zu Präsenz- und Online-Veranstaltungen, Mediacenter mit Dokumentationen bis hin zu OP-Videos, Download von Bildmaterial nach Registrierung und Log-in u.v.m. www.camlog.de



Der **Camlog Newsletter** informiert Sie regelmäßig über Produktneuheiten, Unternehmensnews, Veranstaltungen, besondere Angebote u.v.m. www.camlog.de/newsletter



Der **Camlog eShop** ist eine komfortable Bestellplattform mit Mehrwerten wie spezielle Shop-Angebote, persönliche Bestellhistorie, vielfältige Bestellwege, kostenfreier Versand ab € 250,- Netto-Warenwert u.v.m. eshop.camlog.de



Die **Camlog Facebook-Seite** liefert Ihnen persönliche Geschichten aus dem Unternehmen, Einblicke hinter die Kulissen, brandaktuelle News u.v.m. www.facebook.com/camlog

Impressum

logo – das Camlog Partnermagazin • **Erscheinungsweise:** zweimal jährlich • **Herausgeber:** CAMLOG Vertriebs GmbH Maybachstraße 5 • D-71299 Wimsheim • Telefon: +49 7044 9445-100 • Telefax: +49 800 9445-000 • www.camlog.de
Redaktion: Oliver Eehalt (verantwortlich), Petra Bartnik, Martin Lugert, Anela Mehic, Françoise Peters, Andrea Stix, Ingrid Strobel, Mona Wolf • **Fotos:** Alle Bilder sind von Camlog, außer die Fotos auf S. 52, 54-56, 62, 64-67: stock.adobe.com/de, S. 60, 63: Design Offices Berlin Humboldthafen ©Design Offices, S. 62: ©Peter Adamik, Berlin • **Gestaltung:** Kerstin Gerhardt • **Druck:** Wurzel Mediengruppe, Esslingen • **Auflage:** 22.000 Exemplare.

Hinweis: Namentlich gekennzeichnete Beiträge geben die Meinung des jeweiligen Autors und nicht immer die Meinung des Herausgebers wider. In den Beiträgen erwähnte Marken können rechtlich registrierte Marken sein, wie jeweils bei erster Nennung einer Marke in dieser Publikation bezeichnet. Aufgrund der besseren Lesbarkeit verzichten wir auf die weitere Kennzeichnung der entsprechenden Markenbezeichnung im restlichen Dokument.

Hat Ihnen das neue „logo“ gefallen? Sagen Sie uns Ihre Meinung.



www.camlog.de/umfrage



