

2010

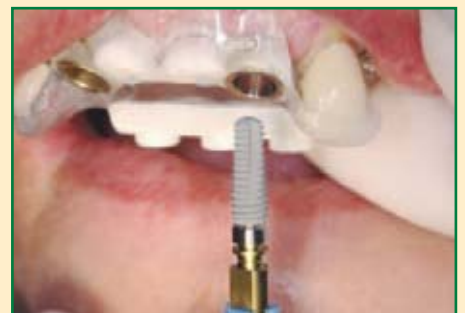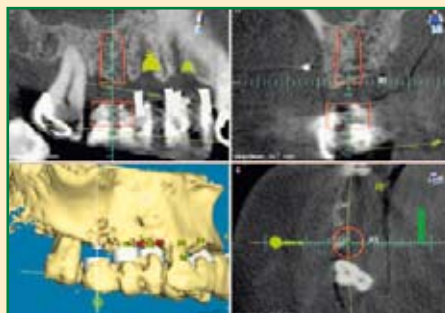

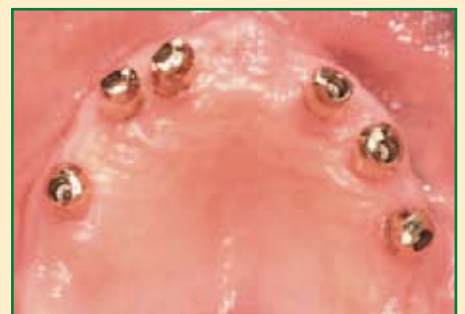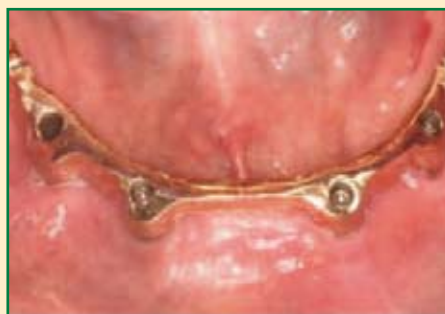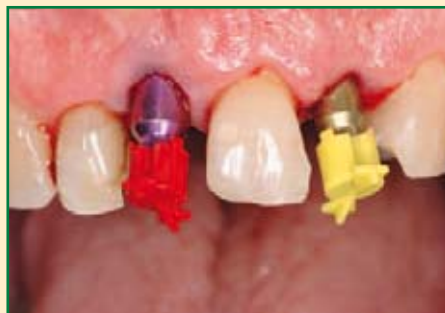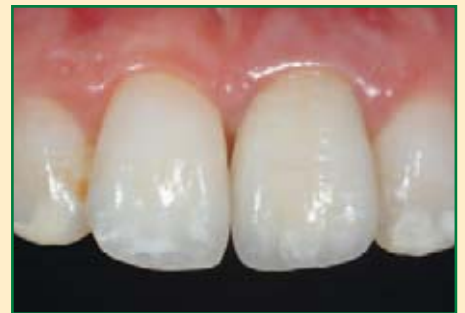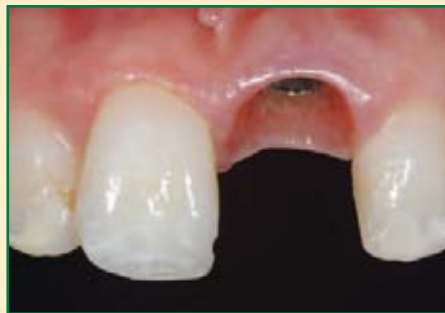Editorial S. 2

Implantologischer Einzelzahn-  
ersatz und kurze implantat-  
getragene Brücken S. 3

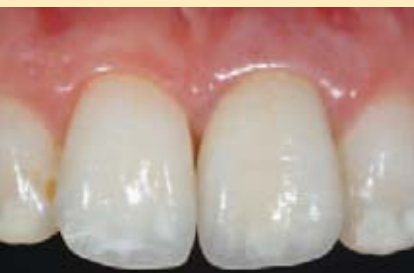Zahntechnische und klinische  
Aspekte zur Implantat-  
prothetik S. 7

Der zahnlose Kiefer –  
implantologische Standard-  
therapien S. 10

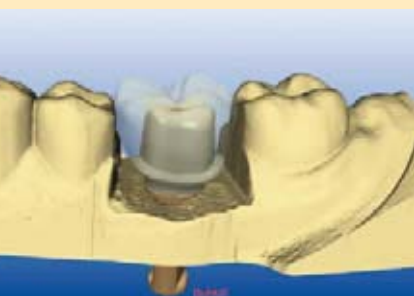
Komplexe Implantattherapien  
und 3D-Planung –  
Ein Überblick S. 12



**SONDERDRUCK**  
im Auftrag von  
**camlog**

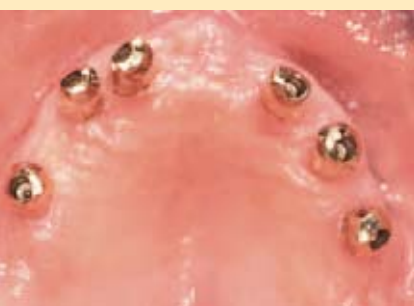

Implantologischer Einzelzahnersatz  
und kurze implantatgetragene Brücken  
Seite 3



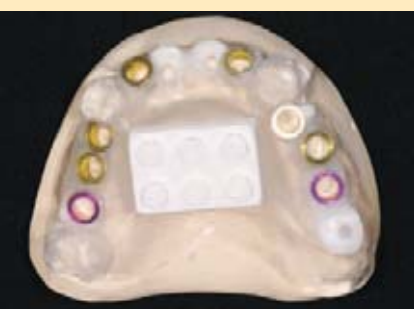Zahntechnische und klinische Aspekte  
zur Implantatprothetik

Seite 7



Der zahnlose Kiefer – implantologische  
Standardtherapien

Seite 10



Komplexe Implantattherapien und  
3D-Planung – Ein Überblick

Seite 12

## Sehr geehrte Kolleginnen, sehr geehrte Kollegen,

die Implantologie hat sich in den letzten Jahrzehnten sehr dynamisch entwickelt. Grundlagen- und klinische Forschung in diesem Bereich sind zeitweise als der wichtigste Motor innerhalb der modernen restaurativen Zahnheilkunde angesehen worden. Dabei war es für manch einen von uns nicht immer leicht, aufgrund der Fülle von vermeintlich und wirklich Neuem den roten Faden zu behalten.

Dieses Tempo scheint sich zu normalisieren. Wissenschaftliche Kongresse zur Implantologie beschäftigen sich lange nicht mehr nur mit den „Rosinen“ wie Einheil- oder Überlebensquoten von Implantaten. Vielmehr werden zunehmend Komplikationen und Langzeiteffekte der gesamten implantologischen Versorgung kritisch diskutiert.

Pioniere wie Brånemark, Schroeder oder Ledermann, aber auch namhafte Implantologen des mitteldeutschen Raumes suchten schon vor Jahrzehnten nach Lösungsansätzen, um vor allem prothetische Versorgung des zahnlosen Kiefers zu verbessern. Funktionelle Gesichtspunkte, wie die Einheilung und sichere prothetische Verankerungssysteme, standen damals im Vordergrund. Basierend auf diesen Arbeiten haben sich heute implantologische Standardkonzepte für nahezu alle prothetischen Indikationsklassen herausgebildet.

Doch die Herausforderungen bleiben bestehen. Neben den funktionellen Aspekten tritt die Ästhetik mehr in den Vordergrund. Die sensible Frontzahnregion und komplexe festsitzende Rehabilitationen bestimmen Tagungsthemen. Spannend bleibt der Blick in die Zukunft bei Fragen, wie sich Einheilzeiten von Implantaten verkürzen lassen und eine altersgerechte Knochenatrophie auf Langzeitversorgungen auswirkt. Nicht zuletzt gilt es, bei einem größer werdenden Kollektiv älterer Patienten, implantologische Konzepte noch vorhersagbarer und atraumatischer umzusetzen.

Ein Grundsatz der Implantologie wird sich im Wandel der Zeit nicht ändern. Die Implantologie setzt dort an, wo die Gesamtheit der modernen zahnerhaltenden Maßnahmen erschöpft ist! Sind jedoch nach Zahnverlust rekonstruktive Interventionen

unabwendbar, dann therapieren wir unsere Patienten mittels implantatprothetischer Konzepte überwiegend auf die medizinisch sinnvollste Weise. Wie in kaum einem anderen Teilgebiet der Zahnmedizin stehen wir dabei in einem Spannungsfeld zwischen möglichem Gesundheitserhaltungsgewinn und hoher Eigenverantwortung des Patienten. Da aus zahnmedizinischen und rechtlichen Gründen die Pflicht besteht, über implantologische Therapieoptionen aufzuklären, werden wir uns diesem Spannungsfeld auch in Zukunft kaum entziehen können.

Die folgende Artikelserie soll punktuell aufzeigen, was die moderne Implantatprothetik zu leisten vermag.

Am Anfang stehen Einzelversorgungen im Mittelpunkt, wobei der Schwerpunkt auf der ästhetischen Zone liegt. Spezielle zahntechnische Aspekte, aber auch praktisch-klinische Tipps zur Implantatprothetik greift der zweite Beitrag auf. Welche Konzepte für die große Patientengruppe mit zahnlosem Ober- und Unterkiefer geeignet sind, wird im anschließenden Artikel beschrieben. Und abschließend gibt es einen Überblick, wie komplexe Patientenfälle implantologisch therapiert werden können.

Das hier beteiligte Autorenteam steht einem kollegialen Austausch sehr offen gegenüber. Ich wünsche Ihnen Vergnügen bei der Lektüre und verbleibe mit freundlichen Grüßen



Dr. med. dent. Falk Nagel

Praxis für Mund-, Kiefer- und Gesichtschirurgie  
Doz. Dr. med. habil. M. Fröhlich/  
Dr. med. E. John (Dresden)  
[www.mkg-chirurgie-dresden.de](http://www.mkg-chirurgie-dresden.de)

## Implantologischer Einzelzahnersatz und kurze implantatgetragene Brücken

**Implantatgetragener Zahnersatz hat sich aufgrund guter Langzeitergebnisse in der modernen Prothetik zu einem effektiven und anerkannten Therapiemittel entwickelt. Mehr als die Hälfte der inserierten Implantate kommen in den Indikationsklassen Freilücke und Einzelzahnlücke im Front- und Seitenzahnbereich zum Einsatz. Ergebnisse für die Seitenzahnregion sind in der Regel gut vorhersagbar, Versorgungen in der ästhetischen Zone stellen jedoch besondere Anforderungen an das Behandlungsteam.**

Neben den implantologischen Möglichkeiten sollte bei der prothetischen Beratung die Alternative der konventionellen Brücke, der herausnehmbaren Prothese und – besonders beim jugendlichen Patienten – auch die Versorgung mit Klebebrücken oder der kieferorthopädische Lückenschluss nicht unerwähnt bleiben.

Die Versorgung einer kleinen Zahnlücke mit einer konventionellen Brücke erfordert die zirkuläre Präparation der beiden Lücken begrenzenden Zähne und ist speziell bei kariesfreien Nachbarzähnen kritisch zu prüfen. Neben der Wiederherstellung der Kaufunktion, Ästhetik und Phonetik verhindert die Implantation eine Atrophie des Kieferknochens, was als strukturerhaltend bezeichnet werden kann.

Die rasante Entwicklung der Implantologie hat in den letzten Jahren zu einer Vereinfachung der implantatprothetischen Therapieschritte in Anlehnung an die konventionelle Perioprothetik geführt. Die Abformung bei der Versorgung von Einzelzahnlücken und kleinen Schallücken kann beispielsweise als geschlossene Abformung durchgeführt werden. Auch die Zementierung von implantatgetragenen Restaurationen ist bei sachgerechter Ausführung als Erleichterung im klinischen Alltag anzusehen. Grundvoraussetzung für eine erfolgreiche implantologische Therapie ist die präoperative Planung der Implantatposition nach prothetischen und funktionellen Gesichtspunkten. Hierbei wird die geplante prothetische Endversorgung als Wax-up in eine OP-Schablone überführt. Durch das sogenannte „backward planning“ hat ein deutlicher Wandel zur prothetisch orientierten Implantation stattgefunden, und die Osseointegration ist somit nicht mehr als das einzige Erfolgskriterium anzusehen.

Stehen nach sorgfältiger Planung inserierte Implantate im Seitenzahngebiet zur Versorgung an, lassen sich gut vorhersagbare, komplikationsarme, funktionelle Versorgungen umsetzen (Abb. 1 bis 4)

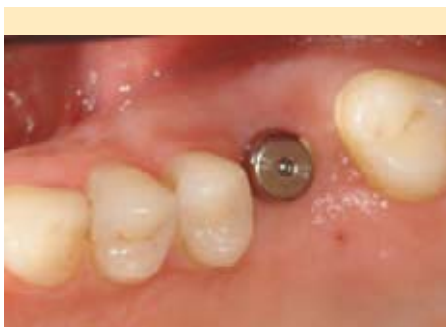

Abb. 1 – Zustand nach Freilegung Region 26

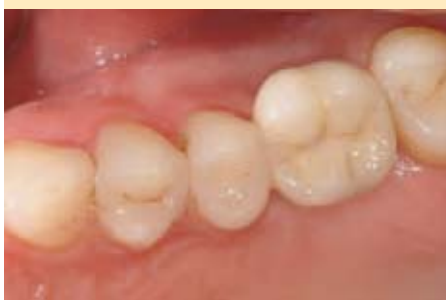

Abb. 2 – Zustand nach prothetischer Versorgung Region 26

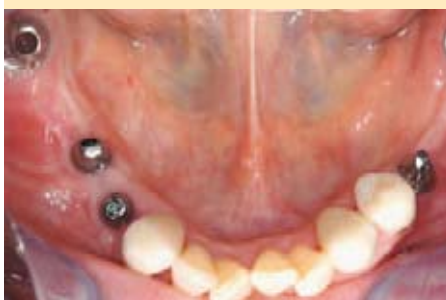

Abb. 3 – Abutments in situ

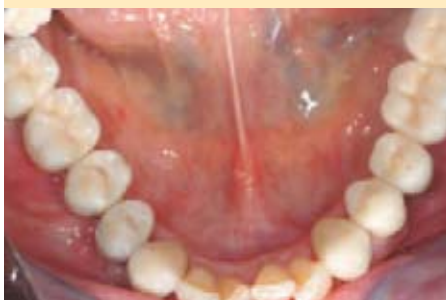

Abb. 4 – Kronen/Brücken in situ

Der Zahnverlust in der ästhetischen Zone stellt den Behandler jedoch immer vor große Herausforderungen. Unabhängig von der gewählten Versorgung ist bei der Restauration im Oberkieferfrontzahnbereich die Erwartungshaltung des Patienten sehr hoch. Die Oberkieferfrontzähne stellen einen Schmuck dar, der im Einzelfall wie bei Patienten mit hoher Lachlinie auch gern gezeigt wird (Abb. 5).

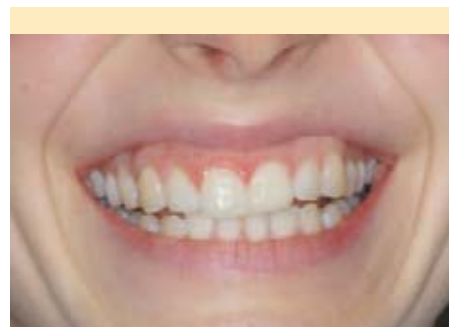

Abb. 5 – Hohe Lachlinie

Der Ersatz eines oder mehrerer Oberkieferfrontzähne ist eine der anspruchsvollsten implantatprothetischen Therapien, die – sowohl in chirurgischer, prothetischer als auch zahntechnischer Hinsicht – viel Erfahrung erfordert. Alle therapeutischen Maßnahmen sollten ein vom Patienten und Behandler im Vorfeld definiertes Therapieziel anstreben. Das Risiko für einen evtl. ästhetischen Misserfolg sollte individuell für den Patienten bestimmt werden. Hier werden der Verlauf der Lachlinie, der gingivale Biotyp, die Menge an ortsständigem Knochen und nicht zuletzt die technischen Fähigkeiten des Behandlungsteams in Betracht gezogen. Bei einer hohen Lachlinie muss das ganze chirurgische, prothetische und labortechnische Therapiepektrum aufgebildet werden. Häufig ist aufgrund von anatomischen, physiologischen und nicht zuletzt auch ökonomischen Bedingungen nur eine Annäherung des Behandlungsergebnisses an das Idealbild des natürlichen Zahnes möglich.

## Chirurgische Phase

Nach der Entfernung von nicht erhaltungswürdigen Zähnen kann die Implantation als Sofortimplantation, als verzögerte Sofortimplantation und als Spätimplantation erfolgen. Nach Osseointegration erfolgt die prothetische Versorgung des Implantates mit definitivem Zahnersatz.

Bei der Sofortimplantation wird das Implantat direkt in die frische Extraktionsalveole eingebracht. Bei der verzögerten Sofortimplantation liegt zwischen der Exzision und der Implantation ein Abstand von sechs bis acht Wochen.

## Zahntfernung

Grundsätzlich gilt speziell für die Oberkieferfront: Nichterhaltungswürdige Zähne bzw. Wurzeln sollten nicht extrahiert werden, bevor eine definitive, mit dem Patienten abgesprochene und auch umsetzbare Therapieplanung getroffen wurde. Hierdurch können die Weichgewebstrukturen weitgehend erhalten werden. Aus chirurgischer Sicht ist eine atraumatische Exzision mit möglichst vollständigem Erhalt von Knochen, speziell der buccalen Alveolenwand, anzustreben. Hierfür hat sich der Einsatz von Periostomen und feinen Hebeln bewährt.

## Sofortimplantation

Wird nun direkt nach der Exzision ein Implantat eingebracht, spricht man von einer Sofortimplantation. Wenn dieses dann direkt mit einer langzeitprovisorischen Krone versehen werden kann, handelt es sich um eine Sofortimplantation mit Sofortversorgung.

Ob eine Sofortimplantation möglich ist und auch gewünscht wird, muss im Vorfeld mit dem Patienten abgeklärt werden.

Die Entscheidung über die Durchführung einer Sofortimplantation erfolgt anhand der Qualität und Quantität des knöchernen Lagers und der primären Stabilität des eingebrachten Implantates.

Vorteile der Sofortimplantation sind der einzeitige Eingriff und die verkürzte Behandlungszeit, da auf die Freilegung verzichtet wird und die Möglichkeit der feststehenden provisorischen Versorgung besteht. Des Weiteren ist die Weichgewebsausformung mit einer Zahnform einfacher als mit einem zylindrischen Gingivaformer.

Als Nachteile sind das erhöhte Risiko der Sofortimplantation sowie die Notwendigkeit der sehr exakten Koordinierung zwischen Chirurg und Prothetiker am OP-Tag zu nennen.

In den Händen eines chirurgisch, prothetisch und zahntechnisch erfahrenen Behandlungsteams lassen sich jedoch, unter Berücksichtigung der strengen Indikationsstellung mit Überprüfung der Voraussetzungen zur Sofortimplantation, funktionell und ästhetisch hochwertige und vorhersagbare Behandlungsergebnisse erzielen. Da die Entscheidung zur Sofortimplantation endgültig erst intraoperativ gefällt werden kann, ist eine gründliche Risiko- und Alternativberatung in jedem Fall notwendig. Eine verlässliche Aussage zu den langfristigen Ergebnissen der ästhetischen Parameter, des Weichgewebes und der Patientenzufriedenheit kann in der gegenwärtigen Literatur aufgrund fehlender Studien noch nicht getroffen werden.

## Provisorische Versorgung

Wird der herkömmliche Weg der verzögerten Sofortimplantation nach 6-8 Wochen eingeschlagen, muss der Patient nach Exzision provisorisch versorgt werden. Nach der Zahntfernung werden Zahn-

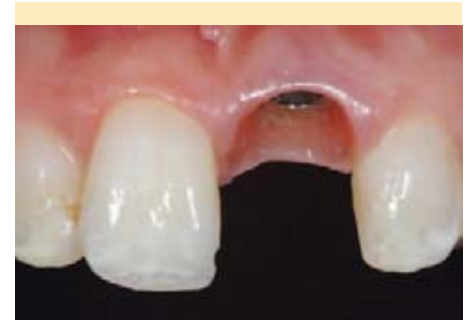

Abb. 8 – Ausgeformtes Emergenzprofil nach Sofortimplantation mit Sofortversorgung

cken häufig durch herausnehmbare Interimsprothesen mit gebogenen Klammern versorgt. Alternativ bieten sich speziell im Frontzahnbereich feststehende Provisorien als temporärer Zahnersatz während der Einheilung an. Durch Anwendung der Säureätztechnik (SÄT) können einzelne Zahnprovisorien direkt mit Kunststoff an den Nachbarzähnen befestigt werden. Hier können laborgefertigte Klebebrücken oder Prothesenzähne mit Glasfaserband zum Einsatz kommen. Auch das Wiedereinsetzen der Krone des extrahierten Zahnes nach Kürzung der Wurzel und Verschluss des Wurzelkanals ist möglich. Voraussetzung hierfür sind gesunde schmelzbezogene Klebeflächen. Solche feststehenden Versorgungen bieten dem Patienten einen hohen Komfort. Unabhängig von der Ausführung kann bereits mit der provisorischen Versorgung das Weichgewebe für den definitiven Zahnersatz ausgeformt werden. Durch die konvexe, eiförmige Gestaltung der Basalfläche des ersetzten Zahnes können Papillen und Weichgewebe gestützt werden – Ovate Pontic. Zum Schutz der buccalen Lamelle sollte auf ein vestibuläres Schild bei Interimsprothesen zum Ersatz eines Zahnes verzichtet werden. Unterschiedliche Zahnängen sollten im ästhetischen Bereich nicht durch die Verwendung von rosa Kunststoff versteckt werden. Hierdurch kann dem Patienten die Notwendigkeit präimplantologischer augmentativer Maßnahmen deutlich gemacht werden.

## Implantatposition

Grundvoraussetzungen für eine ästhetische Restauration sind die optimale dreidimensionale Implantatposition, eine ausreichende Menge an Hart- und Weichgewebe und der Erhalt der Interdentalspapillen.

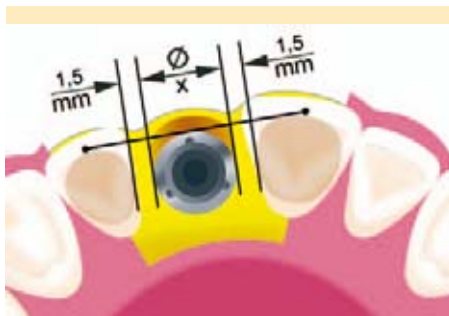


Abb. 6 – Mesio/distale Implantatposition  
Abbildung Camlog

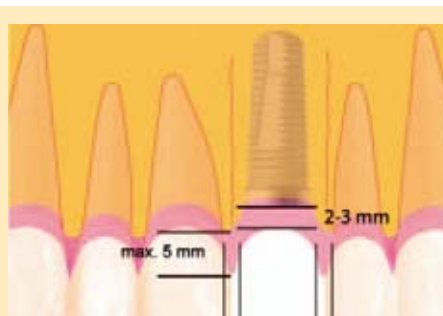

Abb. 7 – Insertionstiefe in Relation zur Schmelz-Zementgrenze der Nachbarzähne  
Abbildung Camlog

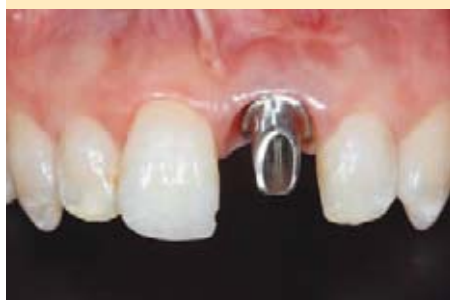

Abb. 9 – Unzureichende Stützung des Emergenzprofils mit einem Standardabutment

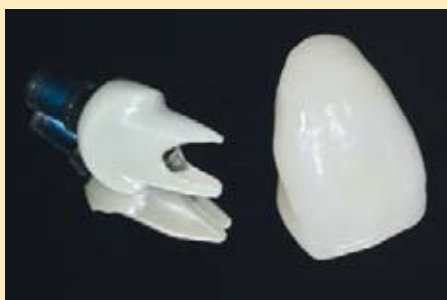

Abb. 10 – Vollkeramische Krone auf individuellem Zirkonabutment

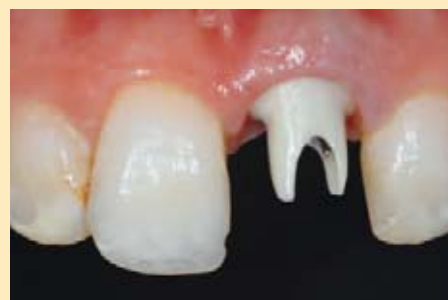

Abb. 11 – Stützung der mesialen Papille mit individuellem Zirkonabutment

Die langzeitstabile Ästhetik einer implantatgetragenen Restauration wird maßgeblich vom periimplantären Knochen beeinflusst. Im ästhetischen Bereich hat die mesiodistale Platzierung des Implantates Einfluss auf die approximale Knochenhöhe, so dass eine entsprechende Platzierung des Implantates den alveolären Knochen erhält und somit Weichgewebe stützen kann. Anzustreben ist eine zirkuläre Knochenbedeckung um das Implantat von mindestens einem Millimeter (Abb. 6 und 7). Liegt der Kontaktpunkt einer Krone maximal 5 mm vom crestalen Knochen entfernt, kommt es in der Regel laut Tarnow et al. zur Ausbildung einer Papille.

Ist die Insertion des Implantates in dieser angestrebten Position im ortsständigen Knochen nicht möglich, müssen die entsprechenden hartgeweblichen Voraussetzungen durch Augmentation geschaffen werden. Die Grundlage für ein ästhetisches und funktionelles Gesamtergebnis wird somit bereits in der chirurgischen Phase gelegt. Teilweise machen sich bei Knochendefiziten langwierige Behandlungen durch zweizeitiges Vorgehen mit primärer hartgeweblicher Augmentation und sekundärer Implantation erforderlich.

### Freilegung

Beim gedeckten Vorgehen erfolgt nach der Einheilungsphase die Freilegung des Implantates. Im Rahmen der Freilegungsoperation können eventuell notwendige weichgewebsschirurgische Maßnahmen wie Bindegewebstransplantate oder lokale Lappenplastiken wie Rolllappen zur Verbesserung der Weichgewebssituation durchgeführt werden. Angestrebt wird eine stabile Weichgewebssituation mit einer breiten Zone keratinisierter Gingiva.

Die Ausformung des Emergenzprofils und die Überbrückung der Phase der Weichgewebsheilung kann mittels provisorischer Kronen erfolgen.

## Prothetische Phase

### Abformung

Die Abformung kann frühestens 10 Tage nach der Freilegung durchgeführt werden. Hierbei sind Umbauvorgänge des Hart- und Weichgewebes im Rahmen der Wundheilung zu berücksichtigen. Als Abformtechnik kommen die offene Abformung und die geschlossene Abformung (Reposition) mit individuellen bzw. individualisierten Löffeln und z. B. Polyätherabformmassen zum Einsatz.

### Abutmenteinprobe

Im Bereich der Implantataufbauten, den Abutments, hat man die Möglichkeit, individualisierbare vorgeformte Titanabutments zu verwenden, auf welche der Zahnersatz eingegliedert wird. In den letzten Jahren hat die Hochleistungskeramik Zirkoniumdioxid in die Zahnmedizin als Gerüstmaterial Einzug gehalten. Hierzu liegen inzwischen auch die ersten klinischen Langzeitstudien vor. Die Anwendung von Zirkoniumdioxid als Abutmentmaterial hat sich bereits seit mehreren Jahren im klinischen Alltag etabliert; klinische Langzeituntersuchungen stehen jedoch noch aus. In der Regel haben alle Implantathersteller Implantatabutments aus Zirkoniumdioxid in ihrem Programm. Der Zahntechniker hat die Möglichkeit, diese originalen Zirkoniumdioxidabutments zu individualisieren oder individuelle, den patientenspezifischen anatomischen Voraussetzungen entsprechende Abutments mithilfe der CAD/CAM-Technik herzu-

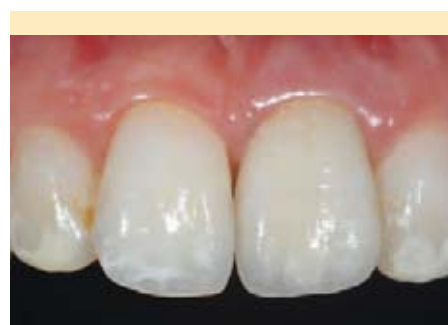

Abb. 12 – Vollkeramische Krone 21 nach Eingliederung

stellen. Diese werden in der Regel auf Titanbasen der Hersteller im Labor verklebt. Anhand eines Fallbeispiels einer Sofortimplantation mit Sofortversorgung soll kurz auf die Abutmenteinprobe eingegangen werden. In der Abbildung 8 ist das ausgeformte Emergenzprofil nach Abnahme der langzeitprovisorischen Krone nach 6 Monaten dargestellt. Die Abformung erfolgte in der Repositionstechnik mit geschlossenem Löffel. Ziel der Abutmenteinprobe sind die Kontrolle der Höhe des künftigen Kronenrandes und die subgingivale Stützung des Emergenzprofils. Eine ausreichende Stützung des Emergenzprofils ist in manchen Fällen mit konfektionierten Abutments nicht möglich (Abb. 9). Die notwendige Stützung der Interdentalspapille 11/21 konnte in diesem Fall nur durch die Anfertigung eines individuellen Abutments erreicht werden (Abb. 10 und 11).

Die Gestaltung des Abutments erfolgt so, dass der Kronenrand im nicht sichtbaren Bereich äquingival liegt und Befestigungszement nicht in den Sulkus gepresst werden kann. In den buccalen Bereichen kann der Kronenrand ca. 1 mm subgingival gelegt werden, um für die spätere Kronenversorgung eine ästhetische Randgestaltung zu erzielen. Der Behandler muss

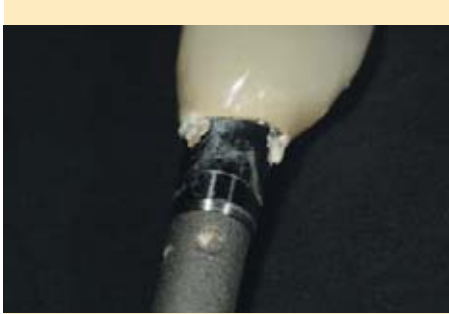

Abb. 13 – Zementreste bei Zustand nach Implantatverlust durch Periimplantitis

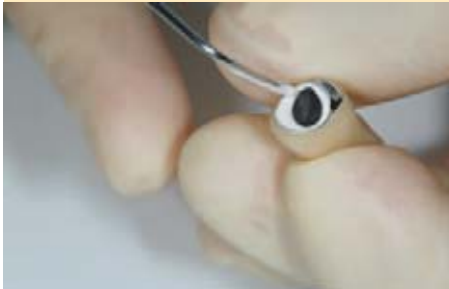

Abb. 14 – Sparsames Beschicken einer implantatgetragenen Krone mit Zement

einschätzen können, welche hart- und weichgeweblichen Umbauvorgänge zu erwarten sind. Die periimplantäre Weichgewebssituation der definitiven Versorgung stellt sich 14 Monate nach Implantation stabil dar (Abb. 12).

### Eingliederung

Bei der Wahl der Befestigung der Suprakonstruktion kann zwischen einer Zementierung und einer Verschraubung gewählt werden. Bei Einzelzahnrekonstruktionen geht der Trend eindeutig in Richtung der Zementierung. Die Zementierung birgt im

Vergleich zur Verschraubung den entscheidenden Vorteil der grazileren Suprakonstruktion und somit ästhetischeren Versorgung. Wird eine Suprakonstruktion zementiert, so kann die Achsrichtung des Implantates von der Kronenachse abweichen und über das Abutment ausgeglichen werden. Schraubenkanäle stellen bei einer keramisch verblendeten Suprakonstruktion Schwachpunkte und somit Sollbruchstellen dar. Der Vorteil einer verschraubten Suprakonstruktion besteht darin, dass der Zahnersatz, zum Beispiel bei Lockerung der Suprakonstruktion, durch Lösen der Schraube einfacher entfernt werden kann. Allerdings sind Lockerungen der Abutmentschrauben bei den meisten Implantatsystemen bei sachgerechter Verschraubung unter Verwendung eines definierten Drehmoments zu sehr seltenen Komplikationen geworden. Bei der Zementierung kommen, abhängig von den verwendeten Materialien der Suprakonstruktion, verschiedenste Zemente zum Einsatz. Wichtig ist die sorgfältige Entfernung der Zementüberschüsse aus dem Bereich der periimplantären Mucosa. Nicht alle periimplantären Entzündungsprozesse sind auf Bakterien zurückzuführen; auch können subgingivale Zementreste zur Entzündung des periimplantären Gewebes mit folgendem Knochenabbau führen (Abb. 13). Häufig reicht eine zirkulär aufgetragene 1-2 mm breite Zementschicht für eine ausreichende Retention und Dichtigkeit der Restauration (Abb. 14).

### Nachsorge

Grundvoraussetzung für einen langfristigen Therapieerfolg sind die Übernahme des

Patienten in ein risikoadaptiertes Recallprogramm und die Umsetzung einer effektiven Prophylaxestrategie. Neben der Kontrolle und Aufrechterhaltung der suffizienten Mundhygiene sollte die prothetische Rekonstruktion auf Zementreste, Lockerung der Aufbauteile und eingeschränkte Reinigungsmöglichkeit kontrolliert werden. Im Rahmen der Nachsorge sind Röntgenkontrollen unerlässlich für die Diagnostik einer möglichen Periimplantitis.



Dr. med. dent. Jan Spieckermann

#### Kurzvita:

1997 Zahnärztliche Approbation,  
2001 Dissertation,  
2007 Fachzahnarzt für Oralchirurgie,  
2008 Qualifiziert fortgebildeter Spezialist  
für Prothetik der DGZPW

Praxis für Mund-, Kiefer- und Gesichtschirurgie  
Plastische Operationen  
Tätigkeitsschwerpunkt Implantologie  
Dr.med. U. Glase/Dr.med. U. Berger  
(Chemnitz)  
[www.mkg-glase-berger.de](http://www.mkg-glase-berger.de)

Vielen Dank für die Mitarbeit des Labors:  
C1 Dentaltechnik Chemnitz.

# Zahntechnische und klinische Aspekte zur Implantatprothetik

Die Implantatprothetik folgt in wesentlichen Grundzügen der zahnärztlichen Prothetik. Jedoch unterscheiden sich manche Vorgehensweisen, wie zum Beispiel Abformungen oder die Verwendung von speziellen Aufbauten, von den sonstigen prothetischen Techniken. Im Folgenden werden einige Besonderheiten der Implantatprothetik in Kurzform dargestellt.

## Abformung

Es werden die geschlossene (Reposition) und die offene Abformmethode (Aufsammeln) unterschieden. Für Einzelimplantate und kurze Brückenversorgungen eignet sich die geschlossene Methode mit konfektioniertem Löffel. Dazu werden in der Regel handelsübliche Polyether bzw. Silikone im einzeitigen Verfahren verwendet. Bei stärkerer Angulation der Implantate bzw. bei Abformungen über große Kieferabschnitte und zusätzlich funktionellen Anforderungen ist die offene Methode zu bevorzugen. Die Abformpfosten werden eingesammelt, zu hohe Verformungen bei der Entnahme aus dem Mund werden vermieden. Die offene Methode erfordert einen individuellen Löffel (er-

höhter Zeitaufwand). Dieser Löffel ist ebenso bei gleichzeitiger Abformung von Implantaten und natürlichen Zähnen sinnvoll (Abb. 1 und 2).

## Modellherstellung und Bissübertragung

Je nach Abformmethode werden die Abformpfosten sorgfältig mit dem angeschraubten Laboranalog reponiert bzw. bei offener Abformung die Analoge an den in der Abformung befindlichen Abformpfosten fixiert. Die Zahnfleischmaske kann direkt im Anschluss oder indirekt nach der Modellherstellung durch einen Silikonvorwall gefertigt werden.

Bei Einzelzahnversorgungen ist die Bissregistrierung normalerweise kein Problem, anders sieht es bei Freundsituationen aus. Abweichungen durch schleimhautgetragene Bisschablonen können ganz erhebliche Auswirkungen auf die Gestaltung der Aufbauten und des Gerüsts haben. Diesem Fakt haben die meisten Implantathersteller Rechnung getragen und bieten Bissnahmepfosten an. Alternativ lässt sich die Registrierung aber auch sehr gut mit hohen Gingivaformern realisieren, über die ein Registrat genommen wird. Diese Gingivaformer werden auf das Modell aufgeschraubt und mit dem Bissregistrat entsprechend der Bisslage übertragen (Abb. 3 und 4).

## Abutmentauswahl

Für Standardfälle sind meist präfabrizierte Aufbauten ausreichend, die Auswahl lässt sich sehr gut mit Abutmentauswahlhilfen treffen.

Um ein naturgetreues Austrittsprofil gerade in der Frontzahnregion zu gestalten, ist ein individuelles Abutment sinnvoll. Es gibt die Möglichkeit, dies über angussfähige Aufbauten mit einer Edelmetalllegierung zu realisieren. Alternativ lassen sich Abutments mittels CAD-CAM und Zirkoniumdioxid oder Titan fertigen, entweder im zahntechnischen Labor oder durch ein Fräszentrum. In letzterem Fall wird im Labor gescannt und konstruiert, anschließend der Datensatz via Internet in ein Fräszentrum gesandt und in das gewünschte Material umgesetzt.

Wird ein individuelles Abutment gefordert, erstellt sich der Zahntechniker auf dem Meistermodell ein Wax up der Zahnkrone; auch die Aufstellung eines Kunststoffzahnes ist möglich. Ein Silikonvorwall dient bei der folgenden Modellation zur Orientierung für die späteren Kronenabmaße.

Die Zahnfleischmaske wird entsprechend dem gewünschten Durchtrittsprofil des Zahnes beschnitten; noch vorteilhafter ist die Abformung mit einem individualisierten Abformpfosten bei vorausgegangener Gingivaausformung. Als günstig hat sich

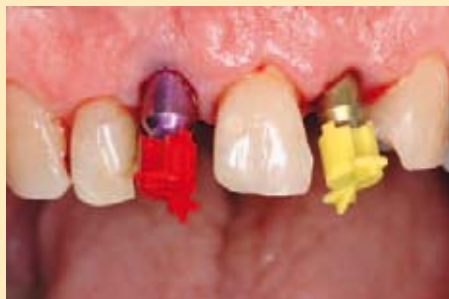

Abb. 1 – Geschlossene Abformung mit Pfosten und Repositionskapen in situ

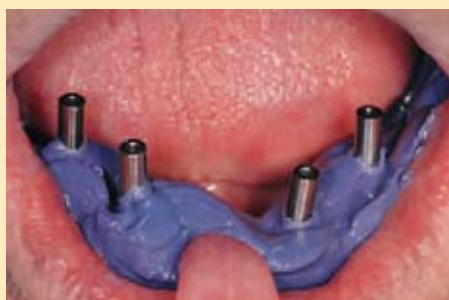

Abb. 2 – Offene Abformung, die Pfosten verbleiben nach dem Lockern in dem individuellen Löffel

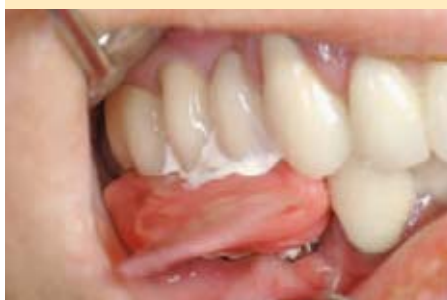

Abb. 3 – Registrierung einer Freundsituation mit Beaty-pink-Wachs (alternativ Kunststoff) und Registrierpaste

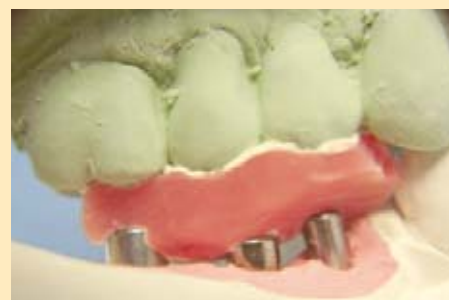

Abb. 4 – Gleiches Registrat beim Einartikulieren

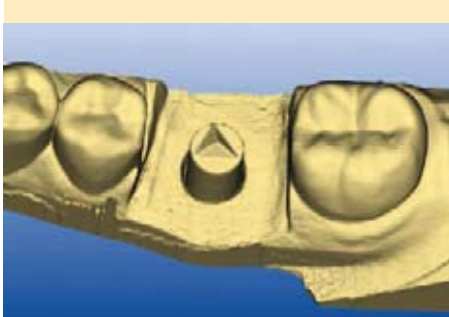


Abb. 5 – Scan mit Scankörper

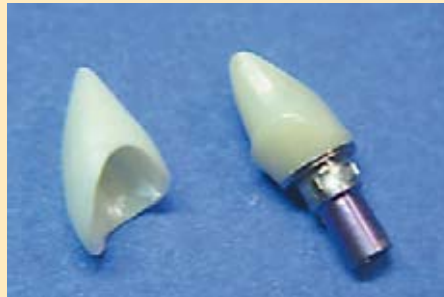

Abb. 7 – Individuelles Zirkonabutment (verklebt) mit zugehöriger Krone

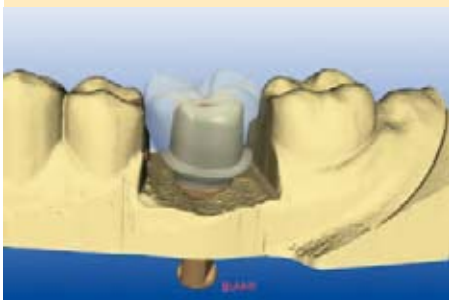


Abb. 6 – Scan mit konstruiertem Abutment und Kronenumrissen

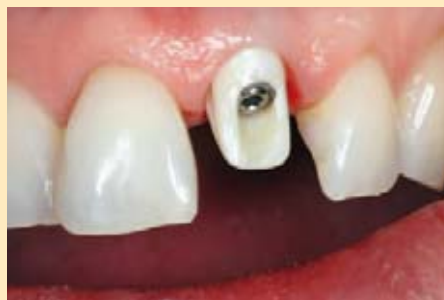

Abb. 8 – Individuelles Zirkonabutment in situ, der Gingivaverlauf entstand durch Verwendung einer provisorischen Krone

## Verbundbrücken

Verbundbrücken sind Konstruktionen, die sich gleichzeitig jeweils mindestens auf ein Implantat und einem natürlichen Zahn stützen. Für kurze Brückenkonstruktionen ist die Komplikationsrate im Vergleich zu rein implantatgetragenen Konstruktionen laut Spiekermann et al. nicht wesentlich erhöht. Allerdings liegen ausreichende Studien über lange Zeiträume nicht vor. Entscheidend scheint die Einschätzung der Pfeilerwertigkeit des/der natürlichen Zahnes/Zähne zu sein (parodontaler Befund, Wurzeloberfläche, Endo u. a.) Ist die Pfeilerwertigkeit nicht als sehr gut zu bewerten, steigt die Komplikationsrate an. Abzuwägen ist weiterhin, ob gesunde Zähne ohne Indikation zur Überkronung für eine Verbundbrücke beschliffen werden sollten.

Als Verbundbrückenkonstruktion haben sich ausschließlich starre Verbindungen bewährt (z. B. verschraubbare Geschiebe). Eine interessante Alternative bietet die Greifswalder Verbundbrücke, bei der der natürliche Zahn durch ein ultradünnes Galvano- oder Titankäppchen abgedeckt wird. Auf dieses Käppchen und auf das Implantatabutment wird die Brücke zemen-

für die Ausformung des sogenannten Emergenzprofils die Verwendung von individuellen Gingivaformern bzw. provisorischen Kronen erwiesen.

Beim angussfähigen Aufbau wird um den entsprechend gekürzten Kunststoffkamin die gewünschte Form des Aufbaus modelliert; die Grenze zwischen Aufbau und späterer Krone sollte paragingival, jedoch nicht tiefer als 1-2 mm unter Zahnfleischniveau liegen, um Zementreste gut entfernen zu können. Das Abutment wird eingebettet und entsprechend den Angaben des Legierungsherstellers gegossen.

Bei CAD-CAM-gefertigten Aufbauten erfolgt die Modellation nach denselben Gesichtspunkten am Computer, nachdem das Implantat mittels eines Scankörpers in die Software übertragen wurde. Auch hier kann man sich zur Orientierung die voll-anatomische Zahnform einblenden. Als Materialien eignen sich dafür Titan und Zirkoniumdioxid. Es ist möglich, im selben Arbeitsschritt das Kronengerüst zu konstruieren und zu fräsen (Abb. 5-8).

## Verblendung

Die Verblendung der Implantatarbeiten erfolgt grundsätzlich nach den Regeln der

konventionellen Prothetik. Es ist allerdings zu beobachten, dass bei implantatgetragenen Rekonstruktionen nichtzentrische okklusale Kontakte zu einem erhöhten Frakturrisiko führen. Sinnvoll kann es sein, bei größeren Versorgungen mit antagonistischen Implantaten okklusale Stopps z. T. in Edelmetall bzw. Kunststoff zu gestalten, um unangenehme Klackgeräusche beim Kauen zu minimieren. Bei diesen Fällen empfiehlt es sich zusätzlich, dem Patienten eine Schutzschiene für die Nacht anzufertigen.

## Zementierungsempfehlung

Da die Kronen auf den Abutments durch die Verwendung von Modellierkunststoff sehr passgenau sind, entsteht ein geringer Zementspalt. Deshalb sollten Implantatkronen nur am cervikalen Rand mit dem Einsetzmaterial bestrichen werden. Als Material eignet sich neben Phosphatzement auch Carboxylzement. Bei notwendiger Entfernung von Kronen oder Brücken neigt letzterer, durch einen Initialschlag seine Haftung schlagartig abzugeben. Verschraubungen sollten sich auf wenige spezielle Indikationen beschränken.

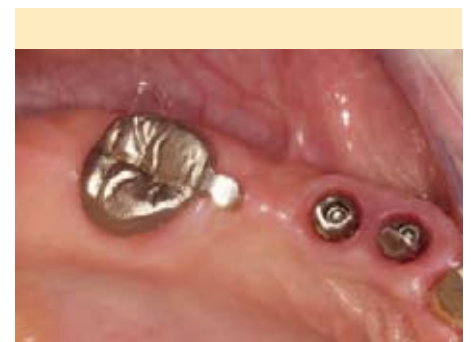

Abb. 9 – Okklusalanzeige einer Situation mit entständigem natürlichen Zahn

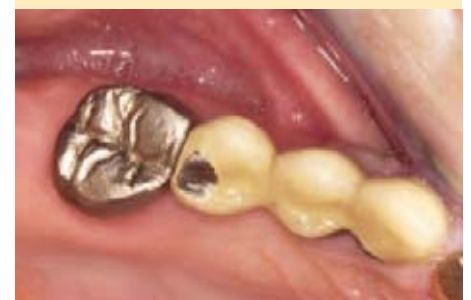

Abb. 10 – Okklusalanzeige der Verbundbrücke, das individuelle Geschiebe wurde starr verschraubt



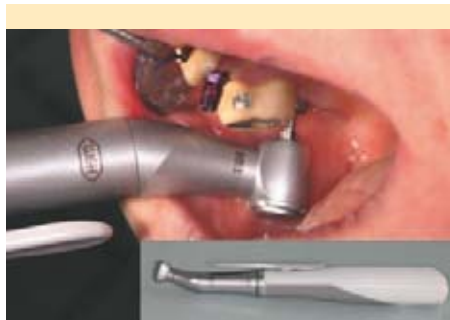


Abb. 11 – Einbringhilfe für prothetische Komponenten

tiert. Bei unbemerkter Dezentrierung am Zahn bleibt dieser durch das Käppchen geschützt. In die Entscheidungsfindung zur Verbundkonstruktion sollte einfließen, dass der klinische und zahntechnische Aufwand bei Verbundbrücken im Vergleich zu rein implantatgetragenen Brücken vielfach erhöht ist und gegen die alternativ mögliche Insertion eines zusätzlichen Implantates abgewogen werden muss.

### Pfeilervermehrung

Unter Pfeilervermehrung ist die Insertion von Implantaten an strategisch wichtigen Positionen, zusätzlich zu den vorhandenen Restzähnen, zu verstehen. Es können z. B. bei drei einseitig vorhandenen und

entsprechend verteilten Restzähnen im Oberkiefer durch die Insertion von drei Implantaten auf der Gegenseite gaumenfreie Teleskopversorgungen realisiert werden. Durch die zusätzlichen Pfeiler lassen sich die Restzähne zum einen vor übermäßigen Belastungen schützen. Zum anderen sind bei Komplikationen der Restzähne auch Nachimplantationen bei Beibehaltung des prothetischen Konzeptes möglich.

### Provisorische Versorgungen

Alternativ zu den gängigen Interimsprothesen können gerade bei zusätzlichen, den Knochen aufbauenden Maßnahmen und ausreichender Restbezahnung Mini-plastschienen verwendet werden. Sie eignen sich, da sie keinen Schleimhautkontakt aufweisen und leicht den sich verändernden Schleimhaut-/Kieferkammabschnitten angepasst werden können (Schwellung, Schrumpfung).

### Einbringhilfe

Seit kurzem steht eine akkubetriebene Einbringhilfe für prothetische Komponenten zur Verfügung (Abb. 11). Sie eignet sich für sehr schwer zugängliche Stellen, ist durch die Konstruktion leicht handhabbar, das Drehmoment kann eingestellt werden.



ZTM Holm Preußler

Kurzvita:

1991 Abschluss der Zahntechnikerausbildung,  
2002 Abschluss der Zahntechnikermasterschule,  
seit 2000 Laborleiter Dentallabor Lexmann

Dentallabor Lexmann GmbH Dresden  
[www.dentallabor-lexmann.de](http://www.dentallabor-lexmann.de)



Dr. med. dent. Falk Nagel

Kurzvita:

1997 Zahnärztliche Approbation,  
2001 Dissertation,  
2008 Qualifiziert fortgebildeter Spezialist für Prothetik der DGZPW,  
2009 Fachzahnarzt für Oralchirurgie

Praxis für Mund-, Kiefer- und Gesichtschirurgie  
Plastische Operationen  
Tätigkeitsschwerpunkt Implantologie  
Doz.Dr.med.habil. M. Fröhlich/  
Dr.med. E. John (Dresden)  
[www.mkg-chirurgie-dresden.de](http://www.mkg-chirurgie-dresden.de)

# Der zahnlose Kiefer – implantologische Standardtherapien

Die prothetische Versorgung zahnloser Patienten mit konventionellen Totalprothesen stellt für einen Teil der Patienten keine zufriedenstellende Lösung dar. Aufgrund der Alveolarkamatrophie häufen sich mit zunehmender Dauer der Zahnlosigkeit Probleme, die überwiegend in der Lageinstabilität der Prothesen begründet sind. Dafür bieten implantatprothetische Konzepte Lösungsansätze.

Implantatprothetische Versorgungen im zahnlosen Kiefer können herausnehmbar oder festsitzend gestaltet sein. Beide Versorgungsvarianten weisen spezifische Vor- und Nachteile auf.

So lassen sich mit **herausnehmbarem** Zahnersatz in Form von Deckprothesen ungünstige Kieferrelationen in der vertikalen und sagittalen Dimension sehr effizient kompensieren. In ästhetischer und phonetischer Hinsicht können durch die individuelle Gestaltung der Prothesenbasis Vorteile, z. B. hinsichtlich der Lippenstütze, erzielt werden. Zur Verankerung von herausnehmbarem Zahnersatz stehen verschiedene Verbindungselemente zur Verfügung. Am häufigsten werden Doppelkronen sowie Stege verwendet. Weitere Optionen sind präfabrizierte Halteelemente wie Locatoren, Kugelknopfanker oder Magnete.

Für **festsitzende** Versorgungen werden grundsätzlich mehr Pfeiler als für herausnehmbaren Zahnersatz benötigt. Festsitzender Ersatz bietet den Vorteil einer problemloseren Inkorporation, eines hohen Kauvermögens und einer grazilen Gestaltung. Andererseits bestehen bei großen vertikalen Verlusten Schwierigkeiten bei der ästhetischen Gestaltung von Zähnen und bei der Unterstützung des Lippenprofils. Wichtig, gerade bei der Behandlung älterer Patienten, ist die deutlich aufwendigere und schwierigere tägliche Reinigung dieser Konstruktionen. Nicht zuletzt ist festsitzender Zahnersatz zeit- und kostenintensiver.

Laut Konsensuskonferenz Implantologie aus dem Jahr 2002 werden verschiedene prothetische Konzepte mit entsprechender Implantatanzahl empfohlen. Für die Verankerung von abnehmbarem Zahnersatz werden im Oberkiefer 6 und im Unterkiefer 4 Implantate für notwendig befunden, festsitzender Zahnersatz erfordert im Oberkiefer 8 und im Unterkiefer 6 Implantate.

Eine Minimalvariante für den Unterkiefer stellt, abweichend von diesen Empfehlungen, die Implantation von 2 Implantaten interforaminal und die anschließende prothetische Versorgung mit einem Doldersteg dar (Abb. 1).

Es wird ein Abstand der Implantate von 22 – 24 mm empfohlen. Die Verbindungslinie (Stützlínie) der Implantate darf nicht zu einer Einengung des Zungenraumes führen. Für eine ausreichende Hygienefähigkeit wird ein Abstand des Steges zur Schleimhaut von 2 mm benötigt. Um Sollbruchstellen im Bereich der Matrize zu vermeiden, hat sich eine Metallverstärkung als vorteilhaft erwiesen (Abb. 2). Der Zahnersatz ist weiterhin hauptsächlich tegumental gelagert. Rotatorische Bewegungen bestehen, sind aber eingeschränkt.

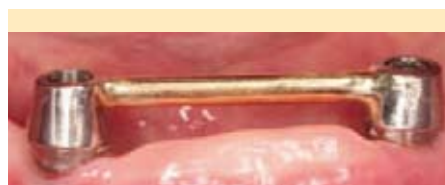

Abb. 1 – Doldersteg auf 2 Implantaten interforaminal

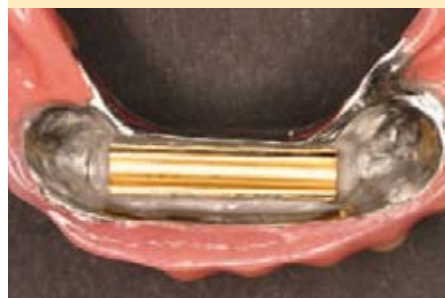

Abb. 2 – Eingearbeiteter Stegreiter in metallverstärkter Deckprothese

Soll die tegumentale Belastung weiter verringert werden, sind 4 Implantate sinnvoll. Mit dieser Anzahl an Implantaten ist es möglich, den Zahnersatz stabiler zu ver-

ankern und gegebenenfalls dessen Ausdehnung zu reduzieren. Als prothetische Versorgung eignen sich sowohl Doppelkronen als auch Steggeschiebe.

Für Doppelkronen stehen zur Herstellung der Primärkronen unterschiedliche Materialien zur Verfügung. Am häufigsten wird die Verwendung von hoch goldhaltigen Legierungen beschrieben, aber auch Titan, Cobalt-Chrom-Legierungen oder keramisch gefertigte Kronen sind möglich. Zur Fertigung der Sekundärkronen dient zum einen die Galvanotechnik, es können diese wiederum auch aus Titan oder Cobalt-Chrom-Legierungen hergestellt werden. Ein großer Vorteil dieser Doppelkronen sind die einfache Handhabung und sehr gute Hygienefähigkeit.

Steggeschiebe können aus verschiedenen Legierungen per Gussverfahren oder Frästechnik hergestellt werden. Vorteile dieser Versorgung sind eine geringere flächige Belastung des Teguments, eine Stabilisierung der Prothesen in transversaler wie auch in sagittaler Richtung. Die Matrizen (Stegreiter) lassen sich unterschiedlich fertigen. Bewährt haben sich per galvanischem Verfahren gefertigte Stegreiter auf individuell gefrästen Stegen (Abb. 3, 4).

Eine kostengünstige Variante bieten Locator- oder Kugelknopfankersysteme. Sie zeichnen sich durch einfache Handhabung und Hygienefähigkeit aus. Standardmäßig werden diese Verankerungssysteme bei Neuanfertigungen verwendet; sie können aber auch bei einem Patienten mit vorhandener neuwertiger Totalprothese und unzureichendem Halt nach erfolgreicher Implantation nachträglich in den Zahnersatz eingearbeitet werden.

Mit der Implantation von sechs Implantaten im Unterkiefer kann die Fertigung eines festsitzenden, rein implantatverankerten Zahnersatzes ermöglicht werden. Er bietet den Vorteil eines optimalen Kauvermögens. Wie bereits erwähnt, liegen Limitationen vor allem bei einer ungünstigen

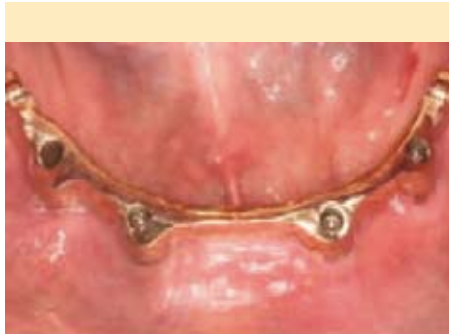

Abb. 3 – Individuell gefrästes Steggeschiebe auf 4 Implantaten im Unterkiefer

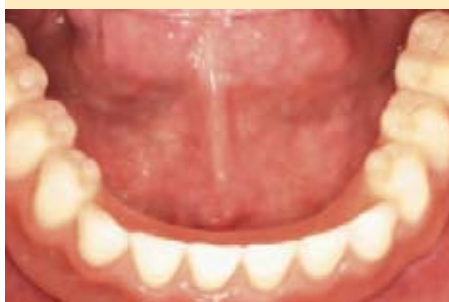

Abb. 4 – Deckprothese Unterkiefer auf gefrästem Steg

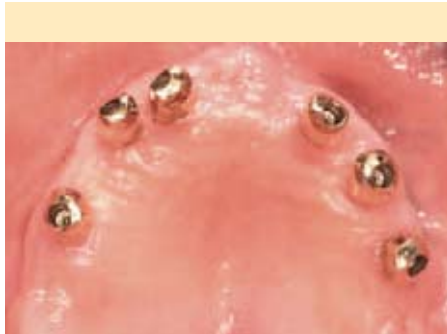

Abb. 5 – Doppelkronenattachments im Oberkiefer

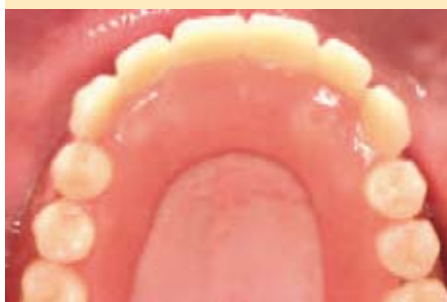

Abb. 6 – Gaumenfreie Deckprothese auf Doppelkronen im Oberkiefer

Kieferrelation und großen vertikalen Distanzen vor.

Die Implantation im zahnlosen Oberkiefer weist einige Unterschiede zum Unterkiefer auf. Die Knochenqualität des Oberkiefers bedingt das Einbringen einer größeren Anzahl von Implantaten. Weiterhin ergeben sich aufgrund der zentripetalen Atrophie ungünstige Achsstellungen der Implantate bzw. wird die prothetische Versorgung durch nach außen aufgespreizte Implantate erschwert. Ein in Abweichung zur Konsensuskonferenz bewährtes Konzept im Oberkiefer ist die

Implantation von 4 Implantaten im frontalen Kieferabschnitt und anschließender Doppelkronenversorgung. Die Deckprothese kann hier im Gaumenbereich nach posterior etwas reduziert werden. Die Tubera müssen umfasst sein. Ist es möglich, 6 Implantate im anterioren und mittleren Oberkiefer zu verankern, besteht die Möglichkeit einer gaumenfreien Konstruktion mit Doppelkronen. Häufig bedingt dies im Bereich der Kieferhöhle eine Anhebung des Sinusbodens. Wahlweise können auch Stege als Attachment Anwendung finden (Abb. 5, 6).

Zur Verankerung festsitzenden Zahnersatzes werden im Oberkiefer mindestens 8 Implantate benötigt. Diese Versorgung bietet dem Patienten den höchsten Tragekomfort, stellt aber auch höchste Anforderungen an den Behandler. In diesen Fällen ist bei der Befundung besonderes Augenmerk auf die vertikale Distanz zwischen Ober- und Unterkiefer zu legen, um unnatürlich lange Zähne und hygienisch ungünstige keramische Zahnfleischsäume zu vermeiden. Für festsitzenden implantatgetragenen Zahnersatz eignen sich insbesondere Patienten mit normaler Kieferrelation, geringgradiger Atrophie und mit optimaler Mundhygiene.



Dr. med. dent. Anke Stadler

Kurzvita:

2002 Zahnärztliche Approbation,  
2003 Dissertation,  
2007 Qualifiziert fortgebildete Spezialistin  
für Prothetik der DGZPW

Praxisgemeinschaft

Dr. A. Stadler und N. Wegner (Magdeburg)

[www.lachen-schaffen.de](http://www.lachen-schaffen.de)

# Komplexe Implantattherapien und 3D-Planung – Ein Überblick

In Zukunft werden Patienten laut Mundgesundheitsstudie IV mehr natürliche Zähne bei einem Anstieg von Parodontalerkrankungen im Erwachsenen- und Seniorenalter aufweisen. Kommt die Erhaltungstherapie bei dieser Patientengruppe an Grenzen, ermöglichen implantologische Versorgungen eine sehr gute Rehabilitation.

Im Folgenden wird ein Überblick über die 3D-Planung und Guided surgery (schablonengeführte Chirurgie) für ein festsetzendes implantologisches Therapiekonzept gegeben.

## Ausgangssituation und Zielstellung

Ein Fallbeispiel führt in die Thematik ein; eine 55-jährige Patientin erscheint mit dem abgebildeten Ausgangsbefund (Abb. 1 und 2). Die Patientin leidet an einer langjährigen mittelschweren Parodontitis und wünscht sich in erster Linie eine Verbesserung der durch Zahnkipfung und Zahnwanderung beeinträchtigten Frontzahnästhetik mit resultierendem Diastema mediale.

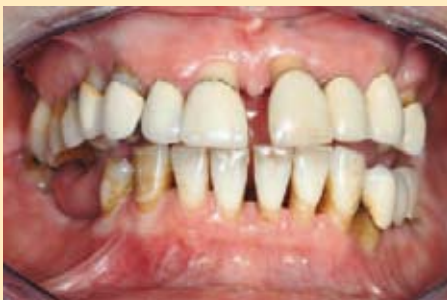

Abb. 1 – Frontalansicht des Ausgangsbefundes bei langjähriger mittelschwerer Parodontitis

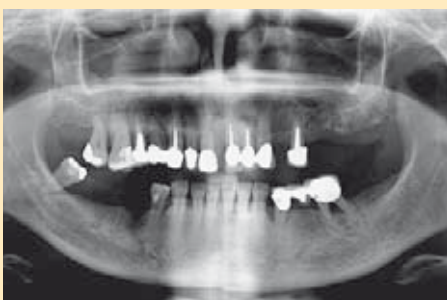

Abb. 2 – OPG des Ausgangsbefundes

Eine konventionelle prothetische Therapie mündet mittelfristig in einer vollprothetischen Versorgung. Ist das Anliegen der Patientin eine Versorgung mit festsetzendem Zahnersatz, lässt sich dieses langfristig nur durch eine implantologische Therapie realisieren. Keinesfalls sollte zu

Beginn nur ein implantologisches Konzept diskutiert werden. Vielmehr ist eine Eingrenzung möglicher Versorgungskonzepte notwendig (siehe auch vorheriger Artikel). Die Entscheidung für oder gegen eine komplexe implantologische Therapie hängt von vielen objektiven und subjektiven Faktoren ab. Neben den gut einschätzbaren klinischen sowie röntgenologischen Befunden sind der Leidensdruck und der Wunsch des Patienten, aber auch die psychische und intellektuelle Konstitution (Durchhaltevermögen, Vorstellungsvermögen) sowie der wirtschaftliche Aspekt hervorzuheben. Um dem Patienten eine Vorstellung von der geplanten Therapie zu vermitteln, sind Anschauungsmodelle und fotodokumentierte Beispielfälle unerlässlich. Im Fall der oben genannten Patientin war die Extraktion der Zähne 11, 12, 14-17, 21, 22 und 25 vorgesehen. Zu diesem Ausgangszeitpunkt wurde eine komplexe Therapie mit festsetzender Versorgung im gesamten Oberkiefer und im 4. Quadranten des Unterkiefers angestrebt.

## Diagnostik und Planung

Vor einer umfangreichen implantologischen Therapie wird eine prothetische Rekonstruktion erarbeitet, um anschließend die ermittelten Implantatpositionen mithilfe von Operationsschablonen chirurgisch umzusetzen.

Der hier vorgestellten dreidimensionalen Planung liegt folgendes Prinzip zugrunde: Durch eine Digitale Volumentomografie (DVT) oder eine konventionelle Computertomografie (CT) werden die Informationen aus dem prothetischen Set up in einen radiologischen 3D-Datensatz gebracht. Dazu wird das Set up mit der vollständigen Rekonstruktion der Zahnaufstellung in den axialen, sagittalen und transversalen prothetischen Dimensionen in eine sogenannte Scanprothese überführt (bariumsulfathaltige Prothese, Abb. 3).

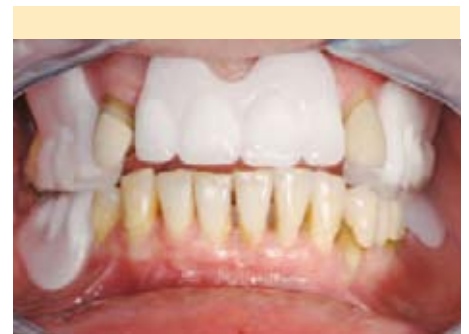

Abb. 3 – Bariumsulfathaltige Scanprothese entsprechend dem Set up in situ

Die DVT bzw. CT erfolgt mit der beim Patienten eingesetzten Scanprothese. Radiologisch werden die durch das Bariumsulfat röntgendichten Kunststoffanteile sichtbar und dadurch Zahnpositionen, Zahnachsen und indirekt auch die Schleimhautverhältnisse in Bezug zu den knöchernen Schädelstrukturen wiedergegeben. Treten schon im Set up Fehler auf, werden sich diese in den anschließenden Arbeitsschritten fortsetzen. Für eine optimale präimplantologische Rekonstruktion sind deshalb Funktionsabformung, Kieferrelationsbestimmung und evtl. mehrere Einproben sinnvoll. Zur Planung zählt aber auch, dass wesentliche Informationen wie Zahnform, Zahnfarbe, Kieferrelation u. a. im natürlichen Gebiss schon vor der Extraktionstherapie aufgenommen werden. Dafür geeignet sind entsprechende Modelle, Silikon Schlüssel und eine gute Fotodokumentation.

Die Strahlenbelastung einer DVT wird für die hier vorgestellte Planung etwa 4- bis 6-mal höher im Vergleich zum OPG und etwa 3- bis 4-mal niedriger als ein Schädel-CT sein (Werte können abhängig vom Gerät und der Einstellung stark variieren). Durch die sehr detaillierte räumliche Darstellung gerade knöcherner Strukturen mittels DVT stellt sie einen wesentlichen Zuwachs an diagnostischen Informationen im Vergleich zum OPG dar. Die Risiko-

Nutzenabwägung bei sehr komplexen implantologischen Fragestellungen ist gerechtfertigt (siehe wissenschaftliche Stellungnahmen der DGZMK). Für den hier vorgestellten Fall wurde die DVT 8 Wochen nach der Extraktionstherapie erstellt. Dieser Zeitraum dient allgemein zum einen, um entzündliche Prozesse zum Abklingen zu bringen, und zum anderen, um eine körpereigene Modellierung dünner Knochenkanten, besonders bei parodontal vorgeschädigten Fällen, abzuwarten. In dieser Phase wurde die Patientin mit einer Interimsprothese versorgt, die gleichzeitig einer ästhetischen Überprüfung der Frontzahnsituation diente (Abb. 4).

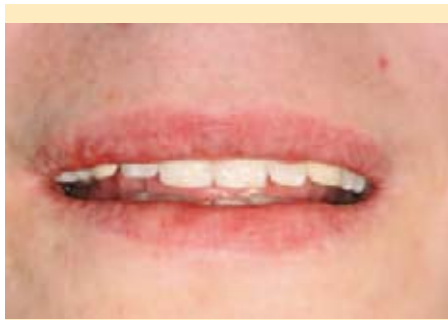

Abb. 4 – Vorschlag zur Frontzahnästhetik für die definitive Versorgung bei Interimsversorgung

### 3D-Simulation und Operationsschablone

Die Operationsplanung erfolgt mittels Software verschiedener Anbieter anhand des DVT- oder CT-Datensatzes. Entsprechend der radiologisch sichtbaren optimalen Zahnposition, Zahnachse und Zahnbreite wird nun versucht, virtuelle Implantate maßstabsgerecht in die röntgenologisch dargestellten Knochenstrukturen zu setzen (Abb. 5).

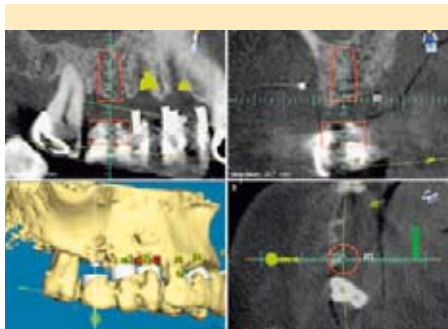


Abb. 5 – Ansicht einer Planungssoftware mit maßstabsgerechtem virtuellen Implantat und entsprechender Positionierung (radiologischer Datensatz stammt von der DVT)

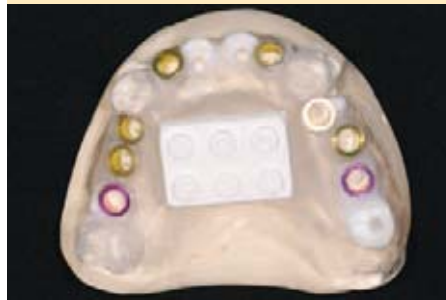

Abb. 6 – Aus der Scanprothese umgearbeitete Operationsschablone mit speziellen Bohrhülsen, dentale Abstützung auf den Zähnen 13, 23 und 17

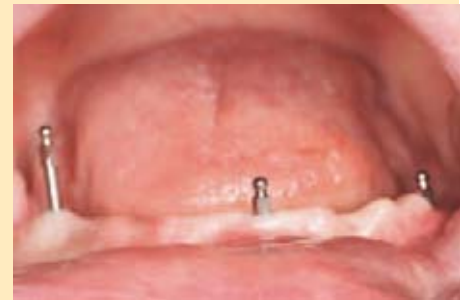

Abb. 7 – Temporäre Implantate bei der Planung eines weiteren Patientenfalls im zahnlosen Kiefer zur Verankerung der Scanprothese und Operationsschablone

Hierbei können wichtige anatomische Nachbarstrukturen in dreidimensionaler Darstellung in sehr guter Qualität eingeschätzt werden (u. a. Canalis mandibularis, Sinus maxillaris, Sinus nasalis, Knochenverlauf im Bereich der geplanten Implantatschulter).

Während dieser Planung ergeben sich wesentliche präoperative Erkenntnisse, wie; a) ist der ortständige Knochen ausreichend oder müssen augmentative Verfahren angewandt werden, b) welches Ausmaß würden diese augmentativen Verfahren erfordern (sehr gute Detailplanung möglich), c) kann ein Kompromiss zwischen prothetisch optimaler und chirurgisch möglicher Positionierung ohne Augmentation sinnvoll eingegangen werden, d) wie ist letztendlich das Aufwand-Nutzen-Verhältnis für das eingangs favorisierte Therapiekonzept einzuschätzen (z. B. festsitzende Versorgung) – wäre ein alternatives Therapiekonzept für den Patienten sinnvoller (z. B. abnehmbare Versorgung).

Wichtige Kriterien für eine Therapie sind neben der ausreichenden Knochenhöhe die exakte Ausrichtungsmöglichkeit der Implantate in mesio-distaler Dimension sowie eine sichere Knochen-/Weichteilbedeckung in oro-vestibulärer Dimension. Die virtuell gesetzten Implantate liefern die Daten für eine Operationsschablone mit positionierten Bohrhülsen. Es bestehen prinzipiell zwei Möglichkeiten der Fertigung dieser Operationsschablonen. Zum einen kann anhand der Positionierungsdaten der virtuellen Implantate und der Knochenstrukturen stereoelithografisch eine Schablone in derzeit wenigen Zentren gefertigt werden. Dabei wird aus einem Kunststoffbad mittels LASER-

technik eine Schablone gehärtet. Eine zweite Möglichkeit besteht darin, die vorhandene Scanprothese im zahntechnischen Labor vor Ort durch mechanische Positionierungsgeräte (HEXAPOD) in eine Operationsschablone zu überführen. Im vorliegenden Fall wurde die Scanprothese vor Ort im entsprechend autorisierten Labor in eine Operationsschablone umgearbeitet. Sind keine Restzähne für eine ausreichende Abstützung der Schablone vorhanden, ist die Notwendigkeit von temporären Implantaten abzuwägen (Abb. 6 und 7).

### Guided surgery – Geführte Chirurgie

Mithilfe der in der Operationsschablone enthaltenen exakten Positionierungsinformationen werden alle chirurgischen Maßnahmen von der Schleimhautstanzung bis zur Insertion des Implantates durchgeführt. Allerdings hat die Schablone einige Nachteile. Wählt man den Zugang zur Insertion über die Schleimhautstanzung (nicht zwingend notwendig – aber wesentlicher Vorteil der Guided surgery), fehlt die Darstellung und damit auch Schonung wichtiger anatomischer Strukturen. Weiterhin ist diese „blinde“ Positionierung der Implantatschulter in Bezug zum Knochniveau und die Einschränkung der Tastwahrnehmung des Operateurs bei der Schaffung des Implantatbetts kritisch zu bewerten. Um Abweichungen zu minimieren, ist die maximale Lagestabilität der Schablone, wie bereits erwähnt, auf Restzähnen (wenn möglich polygonal) oder im zahnlosen Kiefer auf temporären Implantaten wichtig. Aktuelle Übersichtsarbeiten, wie die von Jung et al. aus dem Jahr 2009, belegen Abwei-

chungen in starker Abhängigkeit der Stützung der Schablone von durchschnittlich 0,7 mm im Bereich der Implantatschulter, und durchschnittlich 0,9 mm im Bereich des Implantatapex. Als wesentliche Vorteile der schablonengeführten Chirurgie sind die lückenlose Führung während der Operation, die exakte Positionierung entsprechend der Planung mit Annäherung der Parallelität der Implantate untereinander und eine Verkürzung der Eingriffszeit anzusehen. Auch ohne geführte Chirurgie ist die postoperative Morbidität bei entsprechender Professionalität überwiegend gering. Durch die bei der Guided surgery sinnvoll anwendbare Schleimhautstanzung als Operationszugang werden sich die posttraumatischen Folgen gerade bei umfangreichen Implantationen jedoch noch weiter reduzieren lassen (Abb. 8 und 9).

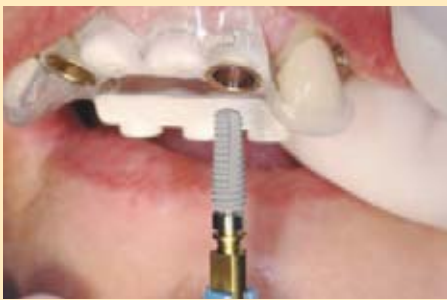

Abb. 8 – Lückenloses Operieren mit der Operationsschablone von der Schleimhautstanzung bis zur Insertion

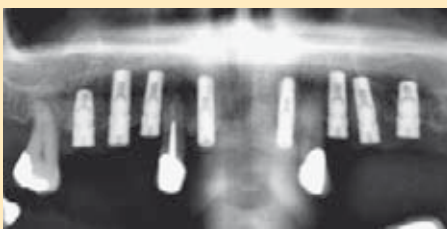

Abb. 9 – OPG-Ausschnitt des Fallbeispiels nach Implantation, Implantate mit Gingivaformern

### Provisorische Sofortversorgung

Durch die 3D-Planung ist es möglich, provisorischen, aber auch definitiven Zahnersatz schon vor der eigentlichen Implantation zu fertigen. Die virtuellen Positionen der Implantate werden dabei auf ein Meistermodell übertragen und der (feststehende) Zahnersatz nach den Regeln der Implantatprothetik gefertigt. Der Patient

kann also im Idealfall nach der Implantation sofort mit Zahnersatz versorgt werden, ein lang erstrebtes Ziel. Allerdings bestehen auch hier derzeit noch einige Unzulänglichkeiten. Zusätzlich zu der hohen Präzision, die jede der einzelnen Therapieschritte erfordert, ist ein wesentlicher Aspekt, dass die ausreichende Primärstabilität der Implantate als Grundvoraussetzung für eine Sofortversorgung derzeit sicher nur intraoperativ ermittelt werden kann. Daher erscheint es aus Sicht des Autors sinnvoller, erst nach der Insertion eine Abformung bei entsprechend hoher Primärstabilität vorzunehmen und eine provisorische Versorgung am 1. oder 2. postoperativen Tag einzugliedern. Optimal wirkt sich wiederum die Schleimhautstanzung aus. Klinisch treten keine relevanten Schwellungen auf, wodurch das Eingliedern von Zahnersatz unmittelbar postoperativ sehr erleichtert wird.

Der Beispielfall demonstriert die mögliche Vorgehensweise. Für die provisorische Brücke aus Kunststoff wurde direkt nach der Insertion abgeformt und gleichzeitig wurden die Zähne 13 und 23 in die provisorische Versorgung einbezogen. Geringe Achsabweichungen bei sonst sehr parallelen Implantatachsen können dabei durch Parallelfräsen der provisorischen Abutments im Labor ausgeglichen und damit eine zirkuläre Verblockung erreicht werden. Die Zahnform und Zahnstellung der zirkulären Brücke sind durch Silikonschlüssel aus dem Set up zu übernehmen, ebenso kann a) durch belassene Restzähne, b) die Interimsprothese gefertigte Silikonschlüssel die Bissrelation übertragen werden. Das Brückenprovisorium wurde am 1. postoperativen Tag gleichzeitig zur Wundkontrolle mit nur geringen Einschleifmaßnahmen provisorisch zementiert und die Zementreste gründlich entfernt (Abb. 10-12).

### Definitive prothetische Umsetzung

Für festsitzende implantologische Versorgungen werden sehr genaue Positionen der Implantate gefordert, da Implantatdurchtritte im Bereich zwischen zwei Kronen ästhetisch nicht befriedigend gelöst werden können. Gelingt es, die Arbeitsschritte bis zu dieser Phase sehr präzise umzusetzen, kann die Gestaltung der provisorischen Versorgung nahezu unverändert

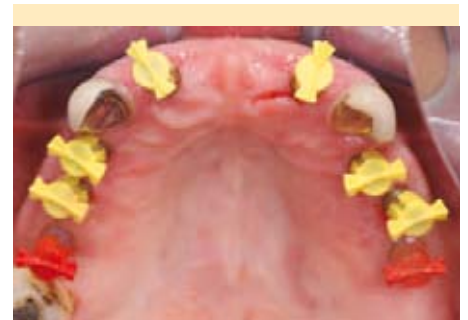


Abb. 10 – Geschlossene Abformung unmittelbar postoperativ, Abformpfosten vor der Nachpräparation der Zähne 13 und 23 in situ

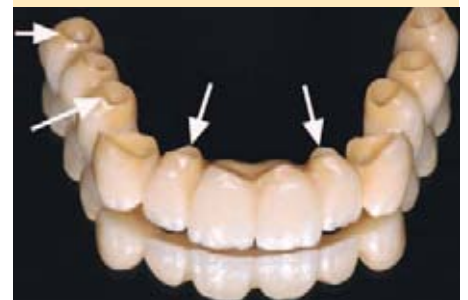

Abb. 11 – Zirkuläres Kunststoffprovisorium, Pfeile markieren Gestaltungsmöglichkeit der Kronen durch exakte Positionierung des Implantatdurchtritts mit nur geringer Korrektur bei 12 und 22

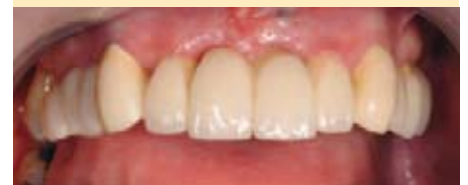

Abb. 12 – Langzeitprovisorium in situ

in die definitive Versorgung überführt werden. Silikonvorwälle der Zahnform dienen der Zahntechnik als Gestaltungsform für die definitive Versorgung, die Bissrelation wird nach entsprechender Teilung des Provisoriums und quadrantenweiser Registrierung über spezielle Registrierpfosten oder Gingivaformer realisiert. Die Farbbestimmung und Materialauswahl erfolgen nach allgemein gültigen prothetischen Kriterien. Sinnvoll ist die Versorgung mit kurzen Brückeneinheiten bzw. Einzelkronen, um bei möglichen Komplikationen den Umfang der Folge-therapie einzugrenzen. Die hier vorgestellte Patientin erhielt im Seitenzahngelände implantatgetragene Einzelkronen, eine implantatgetragene Frontzahnbrücke von 12 nach 22 und zwei Einzelkronen auf den natürlichen Zähnen 13 und

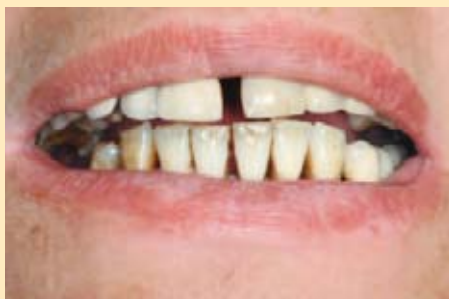

Abb. 13 – Frontalansicht mit Lippenprofil im Ausgangsbefund

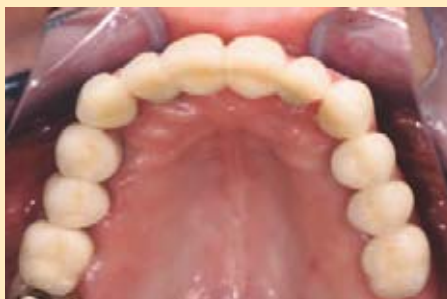

Abb. 14 – Okklusalanalyse der Rohbrandeinprobe

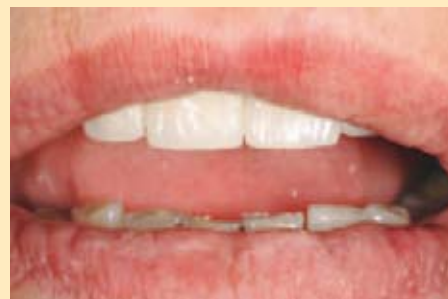

Abb. 15 – Frontalansicht mit Lippenprofil und Korrektur der Frontzahnstellung

23. Die Versorgungen wurden zementiert. Dem Wunsch der Patientin nach einer Harmonisierung der Frontzahnästhetik konnte entsprochen werden (Abb. 13-15).

### Fazit

Die 3D-Planung erweitert vor allem die Sicherheit bei der präoperativen Abschätzung, ob und zu welchen Bedingungen das favorisierte implantatprothetische Therapiekonzept umsetzbar ist. Zugleich wird der Mehraufwand an Planung in der späteren definitiven prothetischen Therapiephase rekonstruktive Schritte vereinfachen. Die schablonengeführte Chirurgie kann die postoperative Morbidität (Schleimhautstanzung) bei gleichzeitiger exakter Positionierung der Implantate weiter verringern.

Trotz dieser Vorteile ist:

- 1.) der Planungsaufwand und die Fertigung der Operationsschablone derzeit zeitintensiv und damit Kosten steigernd,
- 2.) in der chirurgischen Phase der Handlungsspielraum bei Zugängen wie der Schleimhautstanzung sehr eingeschränkt,
- 3.) präoperativ gefertigter definitiver Sofortersatz risikvoll, da zu diesem Zeitpunkt die Primärstabilität der Implantate noch nicht eingeschätzt werden kann.

Das hier vorgestellte Planungs- und Operationskonzept hat ein hohes Potenzial bezüglich der exakten Umsetzung prothetischer Planungen, bleibt derzeit aber aus Sicht des Autors speziellen Indikationen vorbehalten.



Dr. med. dent. Falk Nagel

Kurzvita:

1997 Zahnärztliche Approbation,  
2001 Dissertation,  
2008 Qualifiziert fortgebildeter Spezialist  
für Prothetik der DGZPW,  
2009 Fachzahnarzt für Oralchirurgie

Praxis für Mund-, Kiefer- und Gesichtschirurgie  
Plastische Operationen  
Tätigkeitsschwerpunkt Implantologie  
Doz. Dr. med. habil. M. Fröhlich/  
Dr. med. E. John (Dresden)  
[www.mkg-chirurgie-dresden.de](http://www.mkg-chirurgie-dresden.de)

## Impressum

### Sonderdruck

## Implantatprothetik

### HERAUSGEBER

Informationszentrum  
Zahngesundheit Sachsen

### SCHRIFTLEITUNG

Dr. Thomas Breyer (v. i. S. d. P.),  
Sabine Dudda, Dr. Holger Weißig

### REDAKTIONSANSCHRIFT

Informationszentrum Zahngesundheit  
Schützenhöhe 11, 01099 Dresden  
[www.zahnaerzte-in-sachsen.de](http://www.zahnaerzte-in-sachsen.de)

### VERLAG

Satztechnik Meißen GmbH  
Am Sand 1c, OT Nieschütz  
01665 Diera-Zehren  
Telefon: (03525) 7186-0  
Telefax: (03525) 718612



VARIO SR **VERSCHRAUBBARE**  
**KOMPONENTEN** FÜR  
NOCH MEHR **MÖGLICHKEITEN**

Für okklusal verschraubte Kronen- und Brückenrestaurationen. Bewährte CAMLOG Handhabung. Sicherheit und Zeitersparnis dank spezieller Ausrichthilfe. CAMLOG bietet mehr. Weitere Infos: [www.camlog.de](http://www.camlog.de)

a perfect fit™

camlog